Aus dem Pathologischen Institut des Krankenhauses
München-Schwabing
Vorstand:
Professor Dr. Oberndorfer

Über einen Fall von Nebenpankreas im invertierten Meckel'schen Divertikel mit nachfolgendem Invaginationsileus bei gleichzeitig vorhandener angeborener Ileumstenose

Inaugural-Dissertation
zur Erlangung der Doktorwürde
in der gesamten Medizin

verfaßt und der Hohen Medizinischen Fakultät
der Ludwig-Maximilians-Universität zu München vorgelegt von

Karl Vigener
aus Bernkastel

Bayerische Druckerei & Verlagsanstalt G. m. b. H.
München

Gedruckt mit Genehmigung der Medizinischen Fakultät
der Bayerischen Ludwig-Maximilians-Universität zu München

Referent: Professor Dr. Oberndorfer

Eingereicht 1930

Meinen Eltern
in Dankbarkeit gewidmet

Unter den angeborenen Epithelheterotopien im Bereich des menschlichen Magen-Darmkanals haben die vor 70 Jahren durch Klob und Zenker bekanntgewordenen akzessorischen Pankreata eine besondere Beachtung gefunden, nicht nur von pathologisch-anatomischer, sondern auch von vergleichend-anatomischer und entwicklungsgeschichtlicher Seite. Im letzten Jahrzehnt hat die Frage nach der Entstehung dieser in etwa 3 bis 4% aller menschlichen Därme (Feyrter) vorkommenden Gebilde durch embryologische und experimentell entwicklungsgeschichtliche Ergebnisse ein erneutes Interesse gewonnen, besonders auch die Frage, warum Pankreasgewebe nicht so selten in wahren, angeborenen Magen-Dünndarmdivertikeln gefunden wird.

Die Frage nach der klinischen Bedeutung ist namentlich von chirurgischer Seite dem Interesse nähergerückt. Schon seit der Jahrhundertwende sind Fälle bekanntgeworden, in denen diese angeborene Nebendrüse nicht nur ein zufälliger Operationsbefund gewesen ist, sondern auch als Urheber der klinischen Erscheinungen (in etwa einem Fünftel der veröffentlichten Fälle) angesehen werden muß.

Im folgenden teilen wir unseren Fall mit, der wegen der Kombination dreier ursächlich mit dem Ductus-omphalo-mesentericus zusammenhängender Bildungsanomalien und der daraus entstehenden klinischen Erscheinungen einige Beachtung finden dürfte. Daher sei uns gestattet, anamnestisch-klinische Daten vorauszuschicken; dieselben sind uns in freundlicher Weise von den Herren Dr. Bachmann und Dr. Kohler aus Dinkelsbühl mitgeteilt worden; letzterem verdanken wir die Zusendung des Resektionspräparates (E. Nr. 1228/1928); dieses stammt aus dem unteren Ileum des 4½jährigen Karl Fischer aus Illenschwang (geb. 16. 5. 24, gest. 29. 9. 28).

Nach Angaben der Mutter sei derselbe von Geburt an ein schwächliches Kind gewesen. Im Alter von 14 bis 16 Wochen habe es plötzlich über 40° Fieber bekommen. Dem gerufenen Arzt sei außer dem von ihm geöffneten kleinen Abszeß in der Steißbeingegend der stark aufgetriebene Leib des Kindes aufgefallen; dasselbe habe sich aber bald wieder wohlgefühlt. Im weiteren Verlauf der Entwicklung sei der Stuhlgang sehr unregelmäßig gewesen, bald längere Zeit Verstopfung, dann wieder Durchfälle. Das Kind, das, gern zum Schwitzen geneigt, erst mit ungefähr 2 Jahren habe laufen gelernt, habe auch oft brechen müssen. Im Alter von 2 bis 2¼ Jahren sei das Erbrechen häufiger aufgetreten, das Erbrochene habe sehr übel, fast wie Kot gerochen. Das Uebelsein mit nachfolgendem Erbrechen habe sich rasch nach eingenommener Mahlzeit ein-

gestellt. Der Appetit sei sehr gering gewesen und das Aussehen mei blaß. Beim Schlafen habe es nie ein Kopfkissen benutzt, sondern sei völl flach gelegen. Mit 3½ Jahren seien die ersten stärkeren Schmerze aufgetreten, diese waren nur vorübergehend. Wenn der Junge d Eltern aufs Feld begleitete, habe er ganz plötzlich über Magen- u Leibweh geklagt; dann habe er sich ganz flach auf den Boden gele worauf die Beschwerden bald wieder vorüber waren.

Auch bei Beginn der letzten Erkrankung (mit 4⅓ Jahren), teilt d behandelnde Arzt mit, habe er den kleinen Patienten trotz der zeit weise heftigen Schmerzen wieder für mehrere Stunden völli beschwerdefrei gefunden. Erst das unstillbare Erbrechen bei der gerin sten Flüssigkeitsaufnahme und der meteoristisch aufgetriebene Lei konnten auf ein Durchgangshindernis im Darm hindeuten.

Der im chirurgischen Krankenhaus gemachte Befund ist folge der: Kind mit lividem Aussehen, hoch aufgetriebenem Leib und starke Erbrechen. Puls 120, weich, klein. Durch die dünnen Bauchdecken sin deutliche Darmsteifungen im linken Unterbauch zu sehen, der Leib i überall so druckempfindlich, daß er kaum berührt werden kann. — Trot der schlechten Prognose wird auf Wunsch der Eltern noch die Laparo tomie vorgenommen.

Operationsbefund: Der ganze Dünndarm extrem gespannt un dunkelrot verfärbt, Aszites, rechts bis etwa 10 cm oberhalb der Valvul Bauhini blauschwarz verfärbt, das invaginierte Stück fühlt sich derb a Resektion, Vereinigung der Darmenden Seit zu Seit. Der Darmstumpf übe der B.-Klappe ist nach Resektion und Einstülpung noch etwa 7 bis 8 cm lang. — Trotz Abgang von Stuhl und Flatus und Herzmitteln von Anfan an kam es am folgenden Tage zum Exitus an Herzschwäche. — Für sei Alter war der Junge von normaler Größe.

Eine Sektion ist leider nicht vorgenommen worden.

Makroskopische Beschreibung: Das resezierte, i Formol gehärtete Darmstück zeigt außen den äußeren Darm zylinder, in den die Invagination erfolgt ist und der im Präparat schon in seiner Längsrichtung aufgeschnitten ist. Außer einer geringen Schleimhautschwellung bietet er keine pathologische Ver änderung. Er mißt bis zum unteren Resektionsschnitt etwa 19 cm In dieser sogenannten Scheide ist das Invaginatum gelegen ein hornförmig gebogener, blaurot verfärbter, prall sich anfühlende Doppelzylinder; seine starke Krümmung ist mit der konkaven Seite nach der Mesenterialwurzel gerichtet, dabei ist sein unteres Drittel noch um 60 bis 70° in seiner Längsachse gedreht, so daß das ganze Intussuszept mehr Sförmig gebogen erscheint. Bekanntlich ist die Krümmung und Verfärbung des Intussuszepts abhängig von dem Grad der Hereinbeziehung seines Mesenteriums zwischen seine beiden Zylinder (Gefäßkompression — venöse Stauung — starke Schwellung — hämorrhagische Infarzierung — Nekrose der Mukosa — eventuell Blut im Stuhl). Der mittlere Zylinder, der eine weißliche (= nekrotische), follikelreiche Schleimhaut zeigt, reicht vom äußeren Umschlagswinkel (= Hals des Invaginats) bis zum inneren Umschlagswinkel (= Kopf des Invaginats) und hat eine Länge von etwa 14 cm. Der innere Zylinder mißt bis zum oberen Resektionsschnitt auch etwa 19 cm, so daß die Gesamtlänge des resezierten Darmstückes etwa 52 cm beträgt.

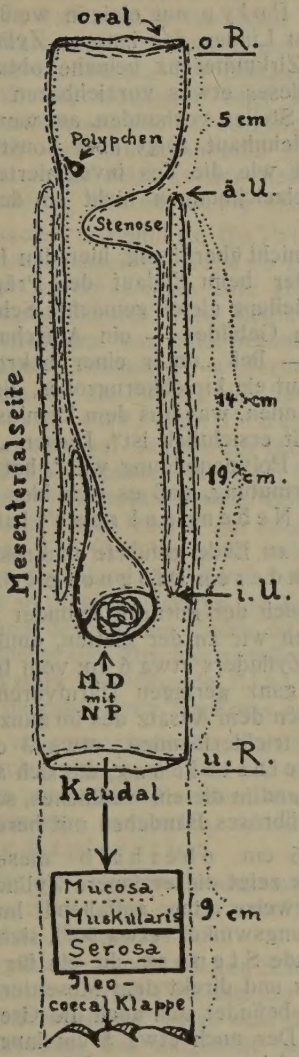

★ ½ Normalgröſse

Skizze

Am Kopf des Invaginats ragt ein über daumengliedgroßer, n seinem Stiel weiter oralwärts entspringender, derber, schwar braunrot verfärbter Polyp mit einigen weißlichen Auflagerung etwa 1 cm aus dem Lumen des inneren Zylinders heraus, das mit seiner großen Zirkumferenz beinahe obturiert hat. Die wei liche Schleimhaut dieses etwas vorziehbaren Polypen ist, wie g sagt, nur an einigen Stellen vorhanden, am wenigsten an der Kupp diese „Polypen"schleimhaut zeigt aber sonst makroskopisch di selbe Beschaffenheit wie die des invaginierten Darmstückes, n läßt sie die Follikelzeichnungen nicht so deutlich und zahlreic erkennen.

Es ist vielleicht nicht überflüssig, hier den Institutsbefun kurz einzufügen: Der beim Einlauf des Präparats zwecks eine schnellen Diagnosestellung gleich gemachte Schnitt durch das distal Ende des fraglichen Gebildes — ein Aufschneiden des Präparat wurde vermieden — ließ „unter einer nekrotischen, größtenteil fehlenden Schleimhaut ein kirschkerngroßes, ziemlich differenzierte Nebenpankreas erkennen, was aus dem kernlosen Strukturbild noc mit aller Deutlichkeit ersichtlich ist". Dieser „Knoten, der offenba der Grundstock der Polypenbildung war", hat auch wirklich Anla gegeben zu der Vermutung, daß es sich hier um „ein gestiel tes, polypöses Nebenpankreas" handle.

Doch schon die zu Ende geführte makroskopische Exploratio läßt uns zu einer anderen Diagnose gelangen.

Nachdem nun auch der mittlere Zylinder in seiner Länge auf geschnitten ist, sehen wir an der glatten, dunkelblaurot verfärbte Serosa des inneren Zylinders etwa 6 cm vom Invaginationskopf ent fernt (außer einer ganz geringen Darmverengerung) etwa eine Querfinger breit neben dem Ansatz des im ganzen fibrös veränderte Mesenteriums eine trichterförmige, etwa 3 cm tief und bequem sondierbare Wandeinstülpung, die sich auf Zug am „Polypen" entsprechend rührt, und in die ein weißliches, schmales, vom Mesen terium abgehendes, fibröses Bändchen mit hereingenommen ist.

Weiter etwa 6 cm oberhalb dieses wahrscheinliche „Polypen"fußpunktes zeigt dieser innere Zylinder des invaginierte Ileums interessanterweise eine auffallend hochgradige, sanduhr förmige („Einschnürungswinkel" etwa 90°), sich (auch im Schneiden relativ zart anfühlende Stenose, die ein für eine mittlere Knopf sonde durchgängiges und direkt dem Mesenterialansatz anliegende Lumen besitzt. Hier befindet sich auch die Grenze der hämorrhagi schen Infarzierung. Der noch etwa 5 cm lange oralwärts von ih gelegene Darmstumpf ist nur um ein Weniges dilatiert. Im Gebie der Stenose wie überhaupt am ganzen Präparat (außer der fibröse Umwandlung des „inkarzerierten" Mesenteriums) sind makro skopisch nirgends Zeichen bestehender oder abgelaufener En zündungen (weder fibrinöse noch fibröse Verwachsungen, noc narbige Veränderungen) zu erkennen.

Die nun noch vorgenommene Längsaufschneidung des inneren Darmzylinders enthüllt uns den über 7 cm langen, birnförmigen, langgestielten „Polypen", der in der Höhe seiner größten Zirkumferenz einen Durchmesser von etwa 2 cm hat und dessen fast kleinfingerdicker, von der Serosa her bequem sondierbarer, um etwa 45° schraubenförmig torquierte Stiel auf seiner mukösen Oberfläche ziemlich stark mazeriert ist, desgleichen auch die muköse und submuköse Schicht des ganzen inneren Zylinders. Die innere Oberfläche der Stenose aber zeigt an der mesenterialen Seite nur noch teilweise Infarzierung und ein wenig unebenes Mukosarelief.

Die in der Längsachse ausgeführte Halbierung des polypoiden, zum Teil sondierbaren Gebildes zeigt auf dem makroskopischen Schnitt in seinem Lumen eine ebenfalls blaurot verfärbte, glatte Serosaauskleidung. Ihre Kontur läßt sich in dem ampullenförmig aufgetriebenen, von einer braunen, sulzig-homogenen Masse dicht ausgefüllten „Blindsack" weiterverfolgen. Am Boden seiner einen Hälfte, aus der die Füllung sich hat leicht heraushebeln lassen, verläuft eine leistenartige Erhebung vom distalen Ende in der Längsrichtung auf das an ein Mesenteriolumrudiment erinnernde, obenerwähnte Bändchen. Auf dem Grat der Längsleiste springt noch ein „Gang" mit stecknadelkopfweitem Lumen vor. Die schwarzbraunrote Wand dieser über 7 cm langen Ileumeinstülpung ist in ihrem darmnahen Teil (d. i. der axial rotierte Stiel) dünn und verzerrt, dagegen ist die Wand der distalen übrigen zwei Drittel derb und fast doppelt so dick, was gegen die Kuppe hin noch etwas zunimmt. In der Wand des blinden Endes ist eine in ihrer Mitte getroffene, gelbbräunlichgraue, kirschkerngroße, ovalrundliche, gutumgrenzte, die Serosa stark vorwölbende Einlagerung sichtbar, die das vom Institut diagnostizierte Pankreas accessorium darstellt.

Bevor wir das zusammenfassende Ergebnis unserer makroskopischen Auskundschaftung, nach der wir schon diesen „polypösen Tumor" für ein umgestülptes echtes Divertikel halten dürfen, zur endgültigen Diagnose verwerten, erledigen wir noch die mikroskopische Exploration.

Der distalen Hälfte des „Polypen" haben wir bei der Halbierung eine etwa 4 cm lange Scheibe entnommen, nachgehärtet, in Paraffin eingebettet und geschnitten.

Die mit Hämatoxylin-Eosin behandelten Schnitte zeigen in ihrem Wandbezirk eine intensiv tiefrote Färbung, ein Zeichen des großen Blutgehalts; beim „Differenzieren" zeigt sich, daß die Zellkerne ihr Färbvermögen zum größten Teil eingebüßt haben; nur sieht man fast überall verstreut blaugefärbte Kerntrümmer liegen. Der zentrale, hier rosagefärbte Bezirk des Präparats zeigt noch einige rote Einsprengungen. Ferner bemerkt man mit bloßem Auge an einer Stelle der präapikal gelegenen Oberfläche einen lilagrauen runzligen Saum, wahrscheinlich von Darmzotten herrührend. Die Pankreaseinlagerung erscheint mehr lilablau. Bekanntlich wird solches

Divertikel durch die Abschnürungserscheinungen bei der Intussuszeption in seiner Wandung in der Regel als schwer veränder angetroffen.

Bei schwacher bzw. starker Vergrößerung sehen wi folgendes: An der Peripherie vermißt man gleich die Mukosa nur an einigen Stellen sieht man die Zotten und Residuen vo Darmdrüsen einer nekrotischen Schleimhaut und einen mit rote Blutkörperchen überschwemmten Follikel mit ziemlich erhaltener Leukozytenkernen. So erscheint der äußere Rand wie abgebrochen und zwar in der Zone der nur noch stellenweise wahrzunehmender Muscularis mucosae. Die Submukosa ist in ihrer ganzen Ausdehnung hochgradig hämorrhagisch infarziert und erheblich verbreitert. Die stark erweiterten Gefäße sind strotzend mit rote Blutkörperchen gefüllt; bisweilen erkennt man noch einige dem Endothel aufgelagerte Leukozyten. Die übrigen Wandschichte zeigen außer der in den tieferen Teilen mehr abnehmenden Schwellung und blutigen Infiltration und einer gutentwickelten Muskelhaut nichts Besonderes.

Doch in der Divertikelkuppe erscheint die hier verdickte Ringmuskelschicht wie unterbrochen durch die obenerwähnte, mikroskopisch sofort als Pankreasgewebe anzusprechende, lilabläuliche Einlagerung. An ihr vorbei zieht eine hier schmal ausgefallene, an einer Stelle von einer Epithelgruppe ein wenig unterbrochene, etwas an die Serosa herangedrängte Längsmuskelschicht. Dieses kirschkerngroße, die Ringmuskulatur förmlich auffasernde Gebilde besteht aus zahlreichen, dichtgedrängten, großen und kleineren, typisch pankreatischen Drüsenläppchen, zwischen denen ein spärliches Bindegewebe, aber dicke Bündel glatter Muskelfasern in verschiedenen, teils unregelmäßigen Richtungen hindurchziehen. Lumina von Drüsenschläuchen sind nur noch vereinzelt bemerkbar. Die Pankreasepithelien sind von mannigfacher Gestalt und Größe, meist mehr oval und bläschenartig gequollen und lassen überall ihre Kernfärbung vermissen. Das nach van Gieson gefärbte Präparat läßt zwischen den Azinizellen feinste Bindegewebsfasern erkennen. Zentroazinäre Zellen sind in einigen Schläuchen gerade noch angedeutet. Viele Epithelien sind desquamiert und liegen regellos durcheinander. Im Stroma befinden sich relativ nicht so zahlreiche, doch meist erweiterte Gefäße. In manchen der Serosa näher gelegenen und wenig blutig infiltrierten Läppchen sind zwischen den deformierten Azini vereinzelt, direkt kleineren Epithelien anliegend, stark gefüllte Kapillaren wahrzunehmen. Ob es sich hier um die intertubulären Zellhäufchen (Langerhans'schen Inseln) handelt, ist mi Sicherheit nicht festzustellen. Das System der Ausführungsgänge ist relativ mäßig entwickelt. Aus dem kernlosen Strukturbild sind die Schaltstücke und feineren Ausführungsgänge woh kaum mehr zu erkennen, auch nicht die die größeren Ausführungs

gänge auskleidende Epithelform. In den etwa zwei Dutzend angefertigten Schnitten läßt sich kein Gang bis in die Oberfläche verfolgen, nur einige sind in den tieferen Schichten der Submukosa getroffen. Da aber nirgends ein Zeichen von Sekretstauung oder Zystenbildung wahrzunehmen ist, dürfen wir auf das Vorhandensein eines Ausführungsganges bzw. mehrerer kleiner Ausführungsgänge in die Schleimhaut schließen.

Die dem Nebenpankreas anliegende schmale Subserosa zeigt zahlreiche erweiterte Gefäße und Lymphspalten. — Die im „Serosablindsack" gelegene braune, festsulzige, im Schnitt rosa gefärbte Masse ist von einer struktur- und kernlosen, koagulierten, serösen Flüssigkeit gebildet; nur hie und da sieht man eingesprengte Blutgerinnsel mit vielen Kerntrümmern. Auf beiden Seiten ist die Masse von einem wenig erhaltenen Peritonealendothel begrenzt. An einer stark hämorrhagischen Stelle wird die geradverlaufende Serosakontur unterbrochen von einer großpapillären Strukturlinie, wahrscheinlich herrührend von einer beginnenden Organisation. — Ein Querschnitt durch die „Serosa-Längsleiste" mit dem ansehnlichen Kanal, der makroskopisch aus dem Pankreasgebilde zu kommen scheint und den man daher vielleicht für einen außergewöhnlichen Ductus pankr. access. hat halten können (seine Mündung ist nicht recht festzustellen), läßt solche Vermutung aber ausschließen, da der fragliche Gang sich mikroskopisch als ein abnorm weites, die Serosa vordrängendes Gefäß herausgestellt hat, um das herum noch mehrere kleine Gefäße liegen.

Endlich haben wir noch Schnitte angefertigt quer durch die ganze Zirkumferenz der an der oberen Invaginationsgrenze gelegenen Ileumstenose.

Der etwa durch ihre engste Stelle gelegte, etwa 3 mm² große Querschnitt von abgerundeter Dreiecksform zeigt in seinem gefärbten Schnitt ein 1,5 mm langes spaltförmiges Lumen. Die Dicke der dem Mesenterialansatz gegenüberliegenden Wand mißt etwa 2 mm und nimmt gegen die „Spalt"enden allmählich ab, so daß die Dicke der am Mesenterialansatz gelegenen Wand nur noch etwa 0,5 mm beträgt. Das Mikroskop zeigt, daß alle Wandschichten in ihrer Kontinuität im wesentlichen erhalten sind, nur zeigen sie entsprechende Dicke. Die größere Dicke der einen Wand beruht besonders auf einer Verbreiterung der Submukosa, die zahlreiche, meist erweiterte, mit Blut gefüllte Gefäße enthält; dazu ist ihre nekrotische, ein wenig blutig imbibierte Schleimhaut in 3 bis 4 größere Falten gelegt, diese Faltung machen in geringerem Maße auch die Submukosa und Muskularis mit. Der schmalen Subserosa fehlt die Serosa fast gänzlich. — Die nekrotische Schleimhaut der 0,5 mm schmalen Wand läßt die Zottenbildung vermissen; nur ein an einer Stelle etwas unterbrochenes, bläulich gefärbtes, schmales „Epithelband" ist noch sichtbar mit einzelnen aufgelagerten Zottenresiduen. Ihre schmale Subserosa ist relativ wenig gefäßreich. Ent-

zündliche Veränderungen sind nirgends aufzufinden, auch nicht in der Mesenterialwurzel.

In einem etwa 2,5 mm höher gelegten, mehr rundlich ausgefallenen Querschnitt haben wir etwa die doppelten Größenverhältnisse. Bis über die Hälfte des von einer nekrotischen, nicht gefalteten Dünndarmschleimhaut ausgekleideten Lumens springt ein fast hirsekorngroßer Polyp vor. Nur am Fußpunkt, der eine derb bindegewebige Struktur zeigt, ist er noch mit einem Schleimhautrest bekleidet. Im Zentrum sind besonders zahlreiche Gefäßchen getroffen, die in einem feinen bindegewebsreichen Netz liegen. Bei starker Vergrößerung zeigt das Polypchen im zarten lockeren Bindegewebe liegende zahllose Zellen mit meist runden Kernen, auch viele rote Blutkörperchen; die Oberfläche zeigt ein entzündliches Granulationsgewebe. Im Mesenterium dieses Schnittes haben wir eine ausgesprochene perivaskuläre Entzündung.

Die aus der makro- und mikroskopischen Betrachtung sich ergebende pathologisch-anatomische Diagnose fassen wir zusammen und sagen: Das Resektionspräparat des 4½-jährigen, seit frühester Kindheit an Darmerscheinungen leidenden und jetzt wegen eines subakuten Invaginationsileus operierten Knaben zeigt ein umgestülptes, ins Darmlumen geratenes Meckelsches Divertikel mit einer in die Ringmuskulatur eingelagerten Pankreasbildung im freien Ende. Außer diesen beiden Fehlbildungen befindet sich noch interessanterweise in deren Nähe eine sehr wahrscheinlich angeborene Ileumstenose. Ferner ragt etwa 3 mm oberhalb ihres engsten, etwa 1 mm² weiten Lumens in die hier gut doppelt so weite Lichtung ein hirsekorngroßer aus Mukosa und Submukosa herkommender Polyp herein. Aus der fibrösen Umwandlung des Mesenteriums schließen wir noch, daß die Intussuszeption bereits längere Zeit bestanden haben muß. Es ist jetzt zu begründen, daß es sich um eine Kombination dreier, ursächlich mit dem Ductus omphalomesentericus zusammenhängender Bildungsanomalien handelt.

A. Daß die Ileumstenose kongenital entstanden ist, läßt sich mit absoluter Sicherheit nicht beweisen, wohl aber aus der anatomischen und entwicklungsgeschichtlichen Betrachtung und auch aus der ganzen Anamnese schließen und wahrscheinlich machen.

1. Anamnestisch hat der Junge bereits seit seinen ersten Lebensmonaten wiederholte Störungen in der Peristaltik und Wegsamkeit des Darmes gezeigt: Meteorismus; längere Zeit Verstopfung, dann Durchfall; viel Erbrechen, geringer Appetit, blasses Aussehen; von Jahr zu Jahr stärkere Schmerzen im Leib, kolikartige Anfälle, vermehrtes Erbrechen bisweilen von fast wie Kot riechenden Massen. Diese ileusähnlichen Attacken auf wiederholte Divertikelinversionen mit Spontanreduktionen zu beziehen, ist sehr unwahrscheinlich, da diese ganz selten und nur im erwachsenen Darm auftreten sollen. Auch eine chronische Divertikel-

inversion betrifft nach Kaspar 1925 fast ausschließlich Erwachsene. Wohl ist es nicht ausgeschlossen, daß die chronisch intermittierten Sensationen im Leib des Kindes auch von lebhaften Divertikelkontraktionen haben herrühren können. Aber an erster Stelle müssen wir für diese langjährigen typischen Stenosensyndrome die etwas oberhalb dem Meckel'schen Divertikel gelegene Stenose verantwortlich machen, die in ihrem Bereich wahrscheinlich noch Störungen im Ablauf der Darmperistaltik hervorgerufen hat (in der spastischen Phase Verstopfung bis zu ileusähnlichen Symptomen; in der paralytischen Phase Durchfall und relatives Wohlergehen). Erst gegen Mitte des fünften Lebensjahres, vielleicht schon etliche Monate vor seiner letzten akuten Ileuserkrankung, ist das zweite Passagehindernis hinzugekommen dadurch, daß sich das auffallend muskelstarke Meckel'sche Divertikel ins Darmlumen vorgedrängt hat; bei dieser Inversion haben wahrscheinlich seine eigene Peristaltik und das in der Kuppe intramuskulär liegende, kirschkerngroße Pankreas access., in dessen Umgebung die Muskelfasern noch besonders angeordnet sind, die Hauptrolle gespielt, während die Saugwirkung eines rasch vorbeischießenden Darminhalts hier unterhalb der Stenose weniger in Betracht kommt. — Ueberhaupt wird bei der vorliegenden Intussuszeption das mechanische Moment des auf einen großen Polypen im Sinne des Zuges wirkenden Darminhalts wegen der Stenose bzw. der Menge und Beschaffenheit des Darminhalts nicht die ihm gewöhnlich zukommende Rolle gespielt haben; auch entspringt der „Polyp" nicht am Kopf des Invaginatums. Hier wird eine durch einen chronischen Reizzustand erheblich veränderte und verkehrte Darmperistaltik von ausschlaggebender Bedeutung gewesen sein.

2. Anatomische Grundlagen sind für eine extrauterine Erwerbung der Stenose weder makro- noch mikroskopisch gegeben. Daher dürfen wir eine chronisch entzündliche, narbige Stenose mit Sicherheit ausschließen. Das fast hirsekorngroße Polypchen 3 mm oberhalb der engsten Stelle dürfen wir wegen der derben Stockbildung als ein gewesenes Schleimhautpolypchen ansehen, das besonders an der Oberfläche stark entzündlich verändert ist.

3. So bleibt uns nichts anderes übrig, als dieselbe für intrauterin erworben anzusprechen. Hier gibt uns gleich die Lokalisation der Stenose einen ätiologischen Anhaltspunkt. Sie befindet sich im Bereich des entwicklungsgeschichtlich bedeutsamen Dotterblasenstiels bzw. seiner Persistenzen. In der Kasuistik der kongenitalen Ileumstenosen bzw. -atresien kehrt daher einheitlich die Beschreibung wieder, daß diese verengten bzw. blind endigenden Abschnitte im Bereich des Nabelgebiets gelegen sind, daß sie z. B. bei Ahlfeld einen Zusammenhang gezeigt haben mit dem im zweiten Fetalmonat auftretenden physiologischen Nabelschnurbruch, durch den Knickungen, Drehungen, Abschnürungen oder Verwachsungen der Schlingen mit der Bruchsackwand unter pathologischen Verhältnissen bedingt werden können. Nach Anders (1928) sind die angeborenen Stenosen und Atresien des Darmkanals nach ihrem Charakter Hemmungsmißbildungen. Alle die Theorien von der Nichtvereinigung des Vorder- und Mitteldarms (Leven) oder einer primär partiellen Obliteration (v. Luschke) oder eines fetalen Volvulus (Kuettner) oder einer fetalen Invagination (Chiari, Braun und Carpa) oder einer fetalen Enteritis (Markwald, Thorel, Fanconi) oder einer fetalen Peritonitis (Fiedler, Theremin) konnten nicht befriedigen; und so nahm man den von Meckel zuerst ausgesprochenen Gedanken wieder auf, daß es sich bei den angeborenen Stenosen und Atresien des Darmkanals um eine Entwicklungsstörung handeln müsse. Hinsichtlich der Genese der angeborenen Stenosen und Atresien des Jejunums und Ileums sagt Anders zusammenfassend: Für die membranösen Verschlüsse kommt die Persistenz der Epithelokklusion in Frage; als ätiologische Faktoren mechanischer Art spielen die Reste des Dottergangs, pathologische Zustände in der

Wand der Nabelschnur sowie fetale Peritonitiden und ihre Folgezustände eine bedeutsame Rolle. — In unserem Falle, in dem die angeborene Darmstenose seltsamerweise mit dem Leben soweit vereinbar gewesen ist (wir haben im Schrifttum einen ähnlichen Fall nicht finden können) dürfen wir der mangelhaften Rückbildungsfähigkeit des Ductus omphalomesentericus die Schuld an dieser Entwicklungshemmung geben. — Bekanntlich kann die im zweiten Fetalmonat normalerweise statthabende Dottergangsverödung aus unerforschten Ursachen in verschiedener Art und Lokalisation partiell oder ganz unterbleiben. Von seinen fünf verschiedenen Rückbildungsvariationen hat sich hier durch Ergänzung der mesenchymalen Darmwandanteile das eigentliche Meckel'sche Divertikel als die gewöhnlichste Form herausgebildet; der übrige umbilikale Teil des Dottergangs ist zu einem regulär im Nabelring festsitzenden Strang obliteriert; dies klinisch so bedeutungsvolle Entwicklungsrudiment kann mit seinem umbilikalen bzw. auch iliakalen Strangende an den verschiedensten Stellen im Bauchraume ansetzen. Wenn also nach Leichtenstern das irgendwie freigewordene Ende sich an beliebigen Stellen des Bauches unter geeigneten Umständen implantieren kann, so dürfen wir annehmen, daß sich dieses Ueberbleibsel in der Fetalzeit, vielleicht zu Beginn des dritten Monats, wenn die Ileumschlingen aus der Nabelschnur wieder zurückgetreten sind, etwas oberhalb des Divertikelursprungs am Ileum bzw. Mesenterium hat festsetzen und sein normales Wachstum hat hindern können; vielleicht ist auch eine axiale Drehung mit im Spiele gewesen. Diesbezügliche Residuen waren leider keine aufzufinden.

B. Daß unser invertiertes Ileumdivertikel ein echtes Meckel'sches ist, dafür spricht:

1. sein Sitz: am Ileum, etwa 48 cm oberhalb der Bauhin'schen Klappe;

2. seine Form und sein Aufbau: handschuhfingerförmig (hier nur durch Stauung ampullenförmig aufgetrieben), aus allen Wandschichten bestehend, typische Muskelanordnung in der Kuppe;

3. seine Länge: etwa 5 cm; die übrigen 2½ cm (Trichter und der halbe Stiel) scheinen aus der den Divertikelfußpunkt umgebenden Ileumwand zu bestehen;

4. die leistenartige, von der Spitze axial zum Mesenterium verlaufende „Serosaerhebung" mit einem großen und mehreren kleineren Gefäßen, die wohl nicht anders zu deuten ist als der Rest eines eigenen Divertikelmesenteriums. Durch diese gute Gefäßversorgung ist wohl die Gangrän des Divertikels hintangehalten worden. Und endlich

5. die oben mitgeteilte, etwa 6 cm oberhalb des Divertikelfußpunkts gelegene, angeborene, durch den Dottersackrest verursachte Ileumstenose. Diese ist fast gleichzusetzen dem Auffinden des Lig. terminale, das ja zugunsten eines Meckel'schen Divertikels allein entscheidend sein kann wie z. B. im Fall von Albrecht und Arzt (1910). Doch dessen Fehlen spricht nicht dagegen: denn nach den Statistiken sind die meisten Meckel'schen Divertikel als freie, durch keinen persistierenden Gefäßdotterstrang fixierte Divertikel angetroffen, der zwar mitunter dann noch an einer anderen Stelle zu finden ist. Zu einer vollständigen Umstülpung des Divertikels muß es nicht nur vom Lig. terminale, sondern auch von einem wenigstens ausgeprägten Mesenteriolum frei sein. Ferner spricht nicht gegen die Annahme eines Meckel'schen Divertikels die Lage des Divertikelursprungs neben dem Mesenterialansatz.

Die Literatur und Kasuistik über das Meckel'sche Divertikel, das der Anatom im großen Durchschnitt unter 39 männlichen bzw. 61 weiblichen Leichen einmal anzutreffen gewohnt ist, ist eine umfangreiche (s. Dreifuß, Schaetz und Kaspar).

C. Ein Pankreas accessorium in der Spitze eines echten Meckel'schen Divertikels brauchen wir heute nicht mehr

als eine außerordentliche Seltenheit anzusprechen, sondern nach den sorgfältigen Untersuchungen von Schaetz (1925) ist sie eher als ein Lieblingssitz zu betrachten; schon E. Albrecht spricht 1901 von „einer fast typisch zu nennenden Lokalisierung".

Wir haben festgestellt, daß von den 44 bisher (1930) mitgeteilten iliakalen Pankreasbildungen 34 in einem Divertikel sich gefunden haben und eine in dem distalen nabelnahen Teil des Dotterblasengangs. Nur etwa 10 Prozent dieser Divertikel halten wir für unabhängig vom Ductus omphalomesentericus entstanden.

Albrecht und Arzt (= A-A) haben 1910 „alle" von ihnen in der Literatur aufgefundenen Fälle von Dünndarmdivertikeln, elf an der Zahl, „in denen sich überhaupt drüsenähnliche Einlagerungen fanden", einer Kritik unterworfen mit dem „Ergebnis, daß in keinem mit absoluter Sicherheit von einem Meckel'schen Divertikel mit einem Pankreaskeim gesprochen werden kann", so daß sie ihren eigenen Fall „als den einzig genau untersuchten und einwandfrei bewiesenen" halten, die übrigen rechnen sie den sogenannten Pankreas-Divertikeln zu, die „als eine fehlerhafte Bildung für sich aufzufassen sind". Diese Auffassung scheinen auch noch in jüngster Zeit viele Autoren zu haben. Wenn auch die Herkunft des Ileumdivertikels vom Ductus omphalomesentericus wohl in den meisten Fällen nicht so absolut beweisend ist wie in ihrem Fall, in dem sich ein nahe der Spitze des Divertikels von seinem Mesenteriolum kommenden Strangstück aus drei obliterierten im Bindegewebe liegenden Gebilden von Arterie, Vene und Nerv (woher zwar der Nerv kommen soll, ist mir nicht klar) zusammengesetzt und daher vom Dottergang abstammend erwiesen hat, so spricht das Fehlen dieses absolut sicheren, aber sehr häufig nicht mehr nachzuweisenden Kriteriums keineswegs dagegen. In der Regel müssen wir uns mit den oben erwähnten relativ sicheren Zeichen zugunsten eines Meckel'schen Divertikels zufrieden geben.

Zu der Kritik von H. Albrecht und Arzt gilt kurz einiges zu bemerken:

Fall Schultze (1727) 1: berücksichtigen A-A bezüglich des dem Coecum „so nahen" (4 Daumenbreite vor dem Coecum) Divertikelsitzes nicht, daß es sich hier um einen Neugeborenen handelt; 2. schweigen sie darüber, aus welchem Drüsengewebe — wenn nicht aus Pankreasgewebe — die die Divertikelspitze krönende makroskopisch so ansehnliche „Papilla glandulosa" sonst noch hat bestehen können.

Im Falle Zenker (1861) bezweifeln sie die Berechtigung seiner Ansicht, daß es sich um ein Meckel'sches Divertikel handle, nur aus Gründen einer so auffallend nahen Divertikelentfernung: 5,4 cm oberhalb der Coecalklappe. Doch Zenker's Angabe lautet auf 54 cm.

Im Falle Neumann (1870), der als erster eine andere Erklärung dieser Divertikel sucht und die Divertikelbildung „unabhängig vom Ductus omphalomesentericus durch mechanischen Zug zustande gekommen" gedacht hat, spricht doch der Sitz: etwa 2 Fuß vom Coecum (bei einem zehnmonatigen Kind) und gegenüber dem Mesenteriumansatz, ferner die

Gestalt: handschuhfingerförmig und konisch zugespitzt, und schließlich noch das an der Spitze kurzstielig befestigte Nebenpankreas für ein Meckel'sches Divertikel. Die Berechtigung der Neumann'schen Annahme mögen A-A „nicht von der Hand weisen" und „glauben daher, auch diesen Fall aus der Reihe der einwandfrei sichergestellten Meckel'schen Divertikel mit Pankreas streichen zu müssen".

Natürlich ist in ihrem vierten zur Kritik stehenden Fall Nauwerk (1893) das mit einer „höchstens angedeuteten" Divertikelbildung vergesellschaftete Nebenpankreas von dem Meckel'schen Divertikel zu trennen und „als Mißbildung eigener Art" anzusehen, nicht nur weil sich 80 cm oberhalb ein echtes Meckel'sches Divertikel gefunden hat, sondern auch wegen der Gestalt und Lokalisation des Divertikels (2,90 m vom Coecum). — Bei der Entstehung dieser förmlichen Darmausbuchtung (ob es überhaupt ein echtes Divertikel ist, geht zwar aus Nauwerk's Beschreibung nicht hervor), müssen wir in Anbetracht des riesigen Nebenpankreas dem mechanischen Moment des Zuges eine Rolle zuschreiben.

Auch im Fall Schirmer (1893) vermissen sie einen strikten Beweis, obwohl gegen Meckel'sches Divertikel nichts spricht.

Brunner (1899) lassen sie bezüglich seines Falles selbst sprechen: „Ob unser Divertikel ein Meckel'sches ist, bleibt im Sinne Neumanns eine offene Frage. Jedenfalls läßt sich irgendein Beweis für eine Entwicklung aus dem Ductus omphalomesentericus nicht erbringen." Zugunsten des Meckel'schen Divertikels widerspricht aber nichts, wie wieder aus seinem in der Tabelle aufgeführten path. Befund hervorgeht.

E. Albrecht's (1901) Mitteilung in der Münchener Sitzung, daß es sich in seinem Falle um ein etwa 25 cm (!) langes Meckel'sches Divertikel handeln soll, genügt ihnen nicht zu der gleichen Annahme. Zu beachten ist der Unterschied der Divertikellänge im Falle E. Albrecht's und Nauwerk's.

Als achten Fall nennen sie den von Merkel im Erlanger Aerzteverein mitgeteilten Fall von einem Pankreaskeim in einem Meckel'schen Divertikel etwa 1½ cm oberhalb der Klappe; doch stellen wir fest, daß dieser mit dem in der Erlanger Dissertation von Simon 1905 gebrachten Fall identisch ist; seine ausführliche Beschreibung läßt ihn nicht mehr zweifelhaft erscheinen.

Mit Hulst (1909), der die Divertikelbildung eventuell von der Lage und Größe des Keims abhängig sein läßt, also das mechanische Moment etwas in den Vordergrund rückt, beschäftigen sie sich nur in einigen Zeilen und lehnen es daher ab, „auch in diesem Falle eine auch nur einigermaßen gewisse Entscheidung zugunsten des Meckel'schen Divertikels zu treffen".

Die „Lagerung in unmittelbarer Blinddarmgegend" hat für Hulst „etwas sehr Verdächtiges" zugunsten des Meckelschen Divertikels; dabei aber beachteter — ebenso A-A — nicht seine zu Anfang gemachte Mitteilung, daß das operativ gewonnene, invaginierte, „im ganzen ungefähr 60 cm lange Darmstück" „etwa 10 cm oberhalb des Coecums reseziert" war und „daß das 2,5 cm lange, polypöse Gebilde an der Spitze des invaginierten Teiles hervorragte"; daraus resultiert eine mindestens 30 bis 40 cm weite Entfernung der Ursprungsstelle des invertierten Divertikels.

Als 10. und 11. Fall bringen sie noch im Nachtrag die beiden von Bize (1904) veröffentlichten Fälle; dieser läßt die Darmdivertikel mit Neumann sekundär durch Zugwirkung entstanden sein. Denselben Entstehungsmodus nehmen auch noch Hansemann, Gliuski und Steiger an, auch Hirschel für sein Myomdivertikel im Ileum. — Einem solch einseitigen Bemühen und so wenig aufbauender Kritik, wie sie von Albrecht und Arzt 1910 in der Frankfurter Zeitschrift an den Tag gelegt wird, könnten ja die wenigsten der in der Literatur sehr zahlreich mitgeteilten Fälle von gewöhnlichem Meckel'schen Divertikel standhalten.

Keineswegs weniger wissenschaftlich ist es, wenn man sich einer rechten Würdigung der relativ sicheren Zeichen befleißigt. Liegt z. B. ein gehörig großes, handschuhfingerförmiges, wenigstens 2—3 cm langes Divertikel mit einer Pankreasbildung im Bereich des gewöhnlichen Fundorts: 20—100 cm vom Coecum, während sich die Meckel'sche Zone von der Nähe der Coecalklappe ab bis etwa 150 cm darüber erstrecken soll, dann gehen wir kaum fehl, dasselbe als ein Ueberbleibsel des normalerweise völlig schwindenden Darmdotterganges anzusehen.

„Daß es Pankreasdivertikel gibt, die unabhängig vom Ductus omph. entstehen und als eine fehlerhafte Bildung für sich aufzufassen sind", worauf ja Nauwerk 1893 in seinem bemerkenswerten Fall hingewiesen hat, an dieser so sehr in den Vordergrund gerückten Feststellung von Albrecht und Arzt werden wir keinen Zweifel hegen und noch weiter unten darauf näher eingehen. Doch deshalb dürfen wir nicht, wie sie es getan haben, die pankreastragenden Ileumdivertikel, deren Abstammung vom Ductus omph. „nicht strikte" nachgewiesen ist, stillschweigend für sogenannte Pankreasdivertikel ansehen. Auffallenderweise sind pankreastragende Divertikel in den übrigen Darmabschnitten bisher nur wenige gefunden worden, woran doch nicht nur ihre gewisse Kleinheit (!) mit schuld ist: im Magen sechsmal, d. h. in 9% aller publizierten Magenpankrease, im Duodenum einmal, d. h. in 3%, im Jejunum einmal, d. h. in 2,2%; dagegen haben sich von den 44 Pankreasbildungen im Ileum 34mal in einem in der Regel großen und in der Meckel'schen Zone gelegenen Divertikel gefunden, d. h. also in 77%. Diese zahlenmäßige Zusammenstellung, die doch allein darauf hindeutet, daß ein großer Teil der Ileumdivertikel zu den Meckel'schen zu zählen sein wird, und das eingehende Studium der einschlägigen Fälle drängt uns zu der Annahme, daß die Spitze des Meckel'schen Divertikels eine Prädilektionsstelle der im Ileumbereich auftretenden Bauchspeicheldrüse sein muß. Dieser bemerkenswerte Zusammenhang zwischen Meckel'schem Divertikel und heterotopen Pankreas ist noch offensichtlicher, wenn wir daran denken, daß überhaupt heterotope Epithelien von Verdauungsdrüsen in jedem Abschnitt des persistierenden Dottergangs relativ häufig beobachtet worden sind, zuerst 1882 von Tillmann (Lit. bei Salzer und Schaetz). U. a. fand Rosthorn 1889 in einer Nabelfistel außer pylorus- und dickdarmähnlicher Schleimhaut parotisähnliche Drüsenläppchen; vielleicht hat es sich hier auch um eine akzessorische Pankreasbildung gehandelt. Koch (1912) hat unter 50 Meckel'schen Divertikeln, von denen er zwar keine Serienschnitte angefertigt hat, 7 mit Heterotopien gefunden, davon 2 mit einem dystopischen Pankreas in der Spitze; das erste war noch überzogen mit Schleimhaut vom Fundustyp, das zweite mit Pylorusschleimhaut. Sehr beachtenswert sind die gründlichen morphologischen Untersuchungen Schaetz's (1925); er konnte von 30 fortlaufend gesammelten Meckel'schen Divertikeln in 13, d. h. in 43% der Fälle, verschiedene Epithelheterotopien feststellen, in der Mehrzahl Magenschleimhaut vom Fundus- oder Pylorustyp, auch Jejunumschleimhaut; im Fall XXVI einen Pankreaskeim allein, in den Fällen XXVII und XXVIII ein Pankreas accessorium und daneben Magenschleimhaut. Ebenfalls sah Deetz in einem am Fußpunkt perforierten, mit Magenschleimhaut ausgekleideten Meckel'schen Divertikel nahe seiner Spitze intermuskulär eine akzessorische Bauchspeicheldrüse. Hierbei sei nebenbei erwähnt, daß P. Müller annimmt, daß von prinzipieller Bedeutung für die Entstehung eines Ulcus pepticum die fehlerhaft angelegten Verdauungsepithelien seien, denen eine ungeregelte Funktion entspräche und in denen es zur vorzeitigen Sekretaktivierung und einer Art Selbstverdauung kommen könnte. Zu solcher Ulkusentstehung sei nicht nur eine heterotope Magenschleimhaut

disponiert, sondern auch das Pankreas accessorium. — Daß in einem pankreastragenden Ileumdivertikel noch eine andere Heterotopie nebenher existiert, gehört auch noch zu den Zeichen zugunsten des Meckel'schen Divertikels. Tschiknaverow fand im zweiten Ileumdivertikel (= Meckel'schen Divertikel) „Drüsen von verschiedenem Charakter", Lieberkühn'sche und Brunner'sche Drüsen (auch etwas an Pankreas erinnernd) und Mischungen; im Fall III aber fehlten deutliche Pankreas acini nicht.

Nach dieser kurzen Betrachtung und Uebersicht dürften wir als gesichert ansehen, daß heterotope Verdauungsepithelien im persistierenden Dotterblasengang relativ häufig auftreten und daß dies Geschehen kein zufälliges Zusammentreffen zweier Bildungsanomalien, sondern einen kausalgenetischen Zusammenhang bedeutet, auf dessen Erklärungsversuche wir unten zurückkommen.

Von den 44 in der Literatur veröffentlichten, im Ileumbereich gelegenen Bauchspeicheldrüsen rechnen wir in unserer Tabelle einschließlich dem Fall Wright und unserem Fall 32 zum Ductus omph. mes. gehörig. In Zweifel zu ziehen ist nur das von Nazari beobachtete und für ein Residuum des Ductus omph. gehaltene Ileumdivertikel, wenn die Lokalisationsangabe im Referat der M. m. W. 1909 wirklich stimmt, aber selbst dann dürften wir seine Zugehörigkeit nicht mit Sicherheit ausschließen. Nach diesem fand sich bei einem 35jährigen Mann 1 cm (!) oberhalb der Coecalklappe gegenüber dem Mesenterialansatz ein 5 cm langes Divertikel mit einem bohnengroßen Pankreaskeim in der Spitze. Außer den oben kurz betrachteten Fällen von Meckel'schem Divertikel mit einem Pankreas accessorium in der Spitze möchten wir hier noch anderer Fälle Erwähnung tun, besonders hinsichtlich der klinischen Erscheinungen.

In dem von Sil und von Marcuse mitgeteilten Fall ist es wie im Fall von Albrecht und Arzt zu einem Strangulationsileus gekommen durch einen vom pankreastragenden Meckel'schen Divertikel ausgehenden Strang; im Fall von Klemp ist ein solcher Strang nur Zufallsbefund gewesen.

In zehn Fällen, der unsrige mitgerechnet, ist ein pankreastragendes Meckel'sches Divertikel ins Darmlumen invertiert gefunden worden, zweimal bei der Sektion von Becker-Heller und Schmauser-Heller. Achtmal ist es zum Invaginationsileus gekommen: s. Brunner, Bize zweimal, Kothe, Hulst, Drummond, Steiger und unser Fall. Im Fall Brunner und Kothe war die Invagination bis ins Coecum fortgeschritten. In dem von Busch berichteten Fall ist durch ein nicht invertiertes pankreastragendes Meckel'sches Divertikel ein Invaginationsileus entstanden, wahrscheinlich durch laterale Anlegung an die Darmwand. Fanconi fand bei einem ein paar Tage alten, an Ileus gestorbenen Säugling außer zwei längeren atretischen Partien des oberen Ileums, die er sich mit Hilfe der Enteritishypothese zu erklären sucht, 18 cm vom Coecum ein Meckel'sches Divertikel, in deren etwas mit der Umgebung verwachsenen Spitze er ein erbsengroßes Nebenpankreas entdeckte.

Der verhängnisvolle Anteil des Meckel'schen Divertikels am Darmverschluß läßt sich an Hand von Zahlen zeigen; derartige kasuistische Mitteilungen belaufen sich nach Kaspar (1926) auf über 800,

und im Mittel sind rund 10% aller vorkommenden Darmverschlüsse durch diese Hemmungsmißbildung verursacht. — Unter den verschiedenen Ileusarten interessiert uns hier die Inversion des Meckel'schen Divertikels mit der nachfolgenden Darminvagination; diesbezüglich sind nach Kaspar über 80 Fälle mitgeteilt, d. h. unter den einzelnen Verschlußarten steht diese an Häufigkeit an dritter Stelle. Vom Invaginationsileus am häufigsten befallen ist bekanntlich das Kindesalter, das erfahrungsgemäß überhaupt zur Intussuszeption eine wahrscheinlich physiologisch bedingte Disposition zu haben scheint. Bei älteren Personen, speziell Männern, sind auch gelegentlich Zufallsbefunde von eingestülptem Meckelschen Divertikel mitgeteilt, die aber nicht zur sekundären Darmeinschiebung geführt haben, u. a. von Becker und Schmauser.

Dem eingestülpten Meckel'schen Divertikel fällt beim Invaginationsmechanismus wohl dieselbe Rolle zu wie den gestielten Geschwülsten (Lit. bei Propping und Kasemeyer).

Was sind aber die Ursachen für eine Inversion des Meckel'schen Divertikels? In zahlreichen Fällen finden sich konkrete Anhaltspunkte. Außer den im Divertikelinnern gelegenen Fremdkörpern, Eingeweidewürmern, Entzündungen usw. scheinen im Meckel'schen Darmanhang eine einflußreiche Rolle für den Inversionsmechanismus zu spielen neben den selteneren echten Geschwulstbildungen wie Lipome, Myome, Hämangiom, Zylindrom, sarkomatöse Prozesse usw. (vgl. Kaspar), unsere oben erwähnten Epithelheterotopien, vor allem das akzessorische Pankreas. Daß diesem wahrscheinlich die Hauptrolle beim Zustandekommen der Inversion zukommt, bekundet die Tatsache, daß das pankreastragende Meckel'sche Divertikel in 10 Fällen von 30 (= 33%) invertiert worden ist; in 4 Fällen war eine Inversion ausgeschlossen, da das Meckel'sche Divertikel durch seinen Gefäßdotterstrang fixiert war (Albrecht-Arzt, Sil, Marcuse und Kiemp); und in mehreren Fällen war eine Inversionsmöglichkeit durch ein ausgeprägtes, bisweilen fettreiches Mesenteriolum erschwert. Daher müssen wir die akzessorische Pankreata auch als abnorme Peristaltik anregende Reize ansehen. Hierbei sind nicht nur ihre Größe und Lage, sondern vielleicht auch ihre Sekretionsfähigkeit von Bedeutung (vgl. die obenerwähnten chronisch intermittierenden Kolikschmerzen im Leib des Kindes) analog den pyloralen Pankreasbildungen, die in manchen Fällen, auffallenderweise aber niemals im Kindesalter, langjährige periodische Magensensationen verursacht haben (vgl. Reynier und Masson, Josselin de Jong, Prior, Griep, Letulle et Vinay, Delhougne, Hilarowicz, Alessandri und Haas).

Zuletzt wollen wir noch auf einen prinzipiell bedeutungsvollen Pankreassitz im Dottergangsrudiment aufmerksam machen; es handelt sich um den beachtenswerten von Wright 1901 mitgeteilten Fall; dicht unter dem lange Jahre fistelnden Nabel eines zwölfjährigen Mädchens entfernte er eine bohnengroße Bauchspeicheldrüse, die Langerhaus'sche Inseln und in die

Haut mündende Ausführungsgänge aufwies. Trotz mehrmaligem Verschluß der Fistel war es stets wieder zur Fistelbildung gekommen; nach Wright hat sich das Drüsensekret einen Abfluß zu verschaffen gesucht.

Aber als echte Pankreasdivertikel des Ileums können gelten:

1. Der von Nauwerk 1893 mitgeteilte Fall; aber hier ist, wie oben erwähnt, nicht ausgeschlossen, daß es sich ursprünglich auch um ein in der Ileumwand entwickeltes förmliches Miniaturpankreas gehandelt hat, das im Laufe der vier Jahrzehnte infolge seiner Schwere auf die die Ausführungspartie umgebende Darmwand einen ständigen Zug ausgeübt und so das „höchstens angedeutete Divertikel" (neben dem Mesenterialansatz gelegen) hervorgerufen hat, eine Pulsionswirkung wird dann gleichzeitig mitgespielt haben.

2. Der von Holzweißig 1923 beobachtete Fall, in dem sich bei einem 51jährigen Mann im Anfangsteil des Ileums ein fingerkuppengroßes, intramesenterial gelegenes Divertikel, umgeben von einem bis in die Submukosa sich erstreckenden Pankreasgewebe, gefunden hat. Hinsichtlich des Divertikelentstehungsmodus schließt er sich Nauwerk an.

3. Wahrscheinlich gehört auch hierher der von Trawinski 1927 mitgeteilte Fall, obwohl auch ähnlich gestaltete, mit Kot gefüllte Meckelsche Divertikel zur Torsion oder Knickung einer Darmschlinge geführt haben. Trawinski fand bei einem 24jährigen Mann ein kindskopfgroßes, am (!) Mesenterialansatz gelegenes, „angeborenes Dünndarmdivertikel" mit kirschgroßem, submukös gelegenem, gut ausdifferenziertem Pankreaskeim an einer Stelle (?), das zu einem schweren Volvulusileus geführt hat. Das Divertikel hat zum Darmlumen hin zwei kleine Oeffnungen und ist mit Kot gefüllt gewesen; seine Wand gleicht der des Darmes, nur ist die Muskelschicht sehr hyperplastisch. — Dieses dritte Pankreasdivertikel des Ileums ist hinsichtlich seiner Gestalt und Größe das Gegenstück zu Nauwerk's Fall.

Anschließend berichten wir hier noch über die pankreastragenden Divertikel der übrigen drei Abschnitte; der eigenartigen Kombination von Darmdivertikel und Nebenpankreas haben die Forscher bekanntlich großes Interesse zugewandt.

a) Für die Erklärung der Pankreasdivertikel ist prinzipiell wichtig der von Nauwerk 1920 mitgeteilte Fall; bei einem 43jährigen an Piablutung gestorbenen Mann fand er in der Mitte der Magenvorderwand (etwas kardiawärts) ein flaches, etwa mandelgroßes, mit einer knapp reiskorngroßen Oeffnung versehenes und ganz mit Schleimhaut ausgekleidetes Divertikel mit einem submukös gelagerten, etwa 1,2 mm großen kugeligen Nebenpankreas im Grunde. Einige Zentimeter pyloruswärts hiervon liegt ein zweites kleineres, ähnlich gestaltetes Divertikel, aber ohne Pankreaskeim. Der Pankreasbefund beweist dem Autor, daß das größere Divertikel auf Entwicklungsstörung beruht; für das kleinere im Bau übereinstimmende Divertikel gelte trotz dem Fehlen des Pankreasgewebes der gleiche Schluß. Als Folgezustand irgendwelcher krankhafter Vorgänge lassen sich nach Nauwerk diese Ausbuchtungen nicht erklären; auch lehnt er es ab, daß die Divertikelbildung etwa durch Zug des Nebenpankreas zustande gekommen sein könnte. Er gibt sich auch nicht mit dem allgemeinen Ausdruck „Entwicklungsstörung" zufrieden, sondern glaubt, durch Atavismus als „einzigste Möglichkeit" „die befremdliche Verbindung eines Nebenpankreas mit Divertikelbildung" erklären zu können. Dabei stützt er sich auf Ivar Bromann, der glaubt, „daß das Divertikel

mit und ohne Pankreasgewebe nur verschieden weit reduzierte Pankreasanlagen darstellt; Divertikel ohne Pankreas entstehen dadurch, daß nur die Ausführungspartie zur Ausbildung gelangt". Nur kommt Nauwerk mit Bromann's Ansicht, daß das atavistische Ausbreitungsgebiet für Nebenpankreas und Pankreas oder Ausführungsgangsdivertikel nur bis in den kaudalen Magenteil reicht, in eine Kollision.

Das erste Magenpankreasdivertikel hat Weichselbaum 1884 in der Pylorusgegend eines 42jährigen Selbstmörders beschrieben; am Grunde dieses bohnengroßen Divertikels war ein hanfkorngroßes, grauweißes, gelapptes, derbes Knötchen von typischer Pankreasstruktur gelegen; zudem fand er noch in der Vorderwand des absteigenden Duodenums ein bohnengroßes, subserös gelegenes, ähnlich beschaffenes Nebenpankreas.

Als ein Magenpankreasdivertikel hat auch das von Kolaczek 1895 mitgeteilte, bei einer 45jährigen Frau in der Magenvorderwand gefundene Divertikel zu gelten, das er zwar als solches nicht erkannt hat.

Falconer (1907) fand bei einem 54jährigen Mann im Pylorusteil eines sanduhrförmig eingeschnürten Magens ein etwa halbdaumengroßes, schleimhautausgekleidetes Divertikel mit einer Eingangsmündung und einem Nebenpankreas im Grunde. Das zweite Divertikel desselben Mannes war ein kleines postpylorales Duodenaldivertikel ohne Pankreasgewebe.

Bei der Magenoperation einer an Appetitlosigkeit und Aufstoßen länger leidenden 30jährigen Frau fand Wendel 1911 in der Pylorusgegend einen förmlichen „Nebenmagen". Dieser kleinkindfaustgroße, schleimgefüllte, mit allen Wandschichten ausgestattete „Zystentumor" zeigte am unteren Pol eine ½ : 2½ mm große, submukös bis serös gelagerte Pankreasbildung (mit L. J. und etwas weite Ausführungsgänge). Grasser hat sich ihn entstanden gedacht durch Brückenbildung der Magenschleimhaut und Anlage eines Nebenpankreas in frühembryonaler Zeit. Lauche (1924) möchte ihn zu den Zysten mit ausdifferenzierter Schleimhaut rechnen. Hierher kann man vielleicht den Fall III Askanazy 1923 rechnen. Nach Anders aber handelt es sich höchstwahrscheinlich um ein kongenitales Pankreasdivertikel. Außer diesem seltsamen Magenpankreasdivertikel hat nur noch das obenerwähnte, nur mit zwei kleinen Oeffnungen versehene Ileumpankreasdivertikel von Trawinski zu klinischen Erscheinungen geführt. — Ein weiteres pylorusnahes Magenpankreasdivertikel hat Askanazy 1923 bei der Sektion eines 46jährigen Kropfidioten (Fall II) gefunden: In der verdickten Pyloruswand liegt ein fingerkuppengroßes, kreisrundes echtes Divertikel, dessen Eingangsöffnung von einer Mukosa-Submukosa-Falte umgeben ist, und in dessen Grund ein bohnengroßes Nebenpankreas die Mukosa emporhebt. Auch er hält das Ganze für eine atavistische Bildung.

Das letzte und siebte Magenpankreasdivertikel ist von Vigi-Gambrini 1924 veröffentlicht; dieses präpylorale Pankreasdivertikel ist etwa 1 cm tief und enthält submukös ein mandelgroßes Pankreas accessorium.

b) Das erste Duodenalpankreasdivertikel hat Brunner 1899, leider nur ohne nähere Beschreibung, mitgeteilt. Dieses mit einem Nebenpankreas überdeckte Divertikel soll noch etwa 11 mm submukös in die Pyloruswand eingeschoben gewesen sein. Falconer's pankreasfreie, postpylorale Pendantdivertikel ist vorher erwähnt.

In einem Fall von kongenitalem Duodenalverschluß hat Keith 1910 ein wenig tiefes, Brunner- oder Pankreas-Drüsengewebe (?) enthaltendes Duodenaldivertikel beobachtet.

Das von Heigel 1913 bei einem Neugeborenen mit Sanduhrmagen beobachtete pankreasfreie Duodenaldivertikel dürfte hier vielleicht nur aus genetischen Gründen genannt sein.

c) Noch seltener sind die Veröffentlichungen über das jejunale Pankreasdivertikel. Das erste bzw. einzigste hat Hansemann

1896 im oberen Jejunumabschnitt eines 14jährigen Knaben gefunden, das er sich in Uebereinstimmung mit Neumann durch Zug des Nebenpankreas zustande gekommen gedacht hat.

Das zweite bei einem Neugeborenen von Heigel 1913 gefundene kongenitale Divertikel aber ohne Pankreasentwicklung liegt im untersten Jejunum. Er läßt diese mit Keibel 1905 aus den von letzterem zuerst beobachteten Epithelknospen des früh fetalen Darmes entstanden sein.

Interessant ist der in Lauche's Arbeit 1924 abgebildete Fall eines 9monatigen Knaben, in dessen oberstem Jejunum Lauche außer dem gegenüber dem Mesenterialansatz und intramural gelegenen, völlig ausdifferenzierten Pankreas accessorium in demselben Darmquerschnitt an der Mesenterialansatzstelle ein stecknadelkopfgroßes (!) Divertikel entdeckt hat mit sehr enger kanalähnlicher Oeffnung zum Darmlumen; gegen die Ringmuskulatur erweitert sich das Divertikellumen zu zwei spaltförmigen Aesten, in die radiär von allen Seiten kurze Drüsen einmünden; die drüsige Bildung ist statt der fehlenden Muscularis mucosae von einem lymphatischen Gewebsmantel umgeben. Die Klärung dieses Befundes ist auch Lauche noch nicht gelungen.

Wir haben uns die Mühe gemacht, alle auffindbaren, sehr zerstreut liegenden Publikationsfälle über das Pankreas accessorium bzw. rudimentäre Pankreas accessorium — etwa 200 an der Zahl — aus Gründen der Uebersichtlichkeit in Form eines tabellarisch angelegten kurzen Sammelreferats zusammenzutragen; das leserliche Manuskript, das aus Kostenrücksichten nicht gedruckt wurde, liegt im obengezeichneten Institut zum Verleih. Die letzte umfassende Literaturzusammenstellung finden wir bei Staemmler 1924, in der aber noch kaum 50 über Nebenpankreasfälle berichtende Autoren angegeben sind, während wir diesbezüglich im ganzen etwa 125 Literaturangaben haben machen können. Zu einem Pankreas accessorium haben wir nur alle die Bildungen gerechnet, die in keiner Weise mit dem Hauptorgan in Verbindung stehen. Irgendwelche Abschnürungsprodukte als ein wirkliches Nebenorgan zu bezeichnen, sollen wir auch im allgemeinen in der Pathologie vermeiden.

Die Veröffentlichung der einzelnen Nebenpankreasfälle geben uns natürlich keinen bestimmten Anhaltspunkt für die tatsächliche Häufigkeit des Vorkommens dieser Fehlbildungen im menschlichen Magen und Darm. Wohl gewinnen wir durch ihre zahlenmäßige Zusammenstellung eine einigermaßen brauchbare Vorstellung von ihrer Verteilung aufs Alter und Geschlecht und auf die einzelnen Abschnitte des Magens und Darms und deren Wandschichten, ferner noch einen Ueberblick hinsichtlich ihrer Größe und Gestalt und der histologischen Einzelheiten und klinischen Erscheinungen.

Alter	Geschlecht	Magen	Duodenum	Jejunum	Ileum	Summa	
I.	männlich	3	1	3	12	19	
0—15 J.	weiblich	1	—	1	2	4	= 30
	fraglich	3	1	1	2	7	
II.	männlich	12	10	6	8	36	
15—50 J.	weiblich	13	3	4	2	22	= 62
	fraglich	—	—	3	1	4	

Alter	Geschlecht	Magen	Duodenum	Jejunum	Ileum	Summa	
III.	männlich	8	2	2	4	16	
50— x J.	weiblich	3	—	1	1	5	= 22
	fraglich	—	1	—	—	1	

NB. Außer diesen fielen noch von 18 rudimentären Nebenpankreas 10 auf ♂ und 8 auf ♀.

In etwa 65 Fällen ist weder Alter noch Geschlecht angegeben. Nach unserer Tabelle ist das männliche Geschlecht nach Altersklassen (I. II. III.) folgendermaßen beteiligt:

$19^{I} + 36^{II} + 16^{III} = 71$; dagegen das weibliche: $4^{I} + 22^{II} + 5^{III} = 31$; d. h. also, das männliche Geschlecht ist gegenüber dem weiblichen über doppelt so häufig von dieser Mißbildung befallen, was ja auch mit der allgemeinen Erfahrungstatsache, daß angeborene Abnormitäten, z. B. Meckel'sches Divertikel, Herzfehler, Blasenspalte, Hasenscharten usw., bei Knaben überwiegen, übereinstimmen würde. Aber aus unserem Resultat soll darum noch nicht als ausgemacht hervorgehen, daß auch diese Fehlbildung eine geschlechtsgebundene ist. Auffallend ist noch, daß im Ileumabschnitt das männliche Geschlecht besonders überwiegt, was wohl wieder ein Hinweis zugunsten des Meckelschen Divertikels sein dürfte (vgl. oben). 18 der mit Pankreas kombinierten Meckel'schen Divertikel haben sich beim männlichen Geschlecht gefunden, nur 3 beim weiblichen; bei den übrigen fehlt die Geschlechtsangabe. — Was das Alter angeht, finden wir dieselben natürlich über alle Lebensalter verstreut.

Eine hier nicht veröffentlichte, im Institut hinterlegte Lokalisationstabelle zeigt, daß von den 198 mitgeteilten akzessorischen Pankreasbildungen dieselben im Magen 67mal, im Duodenum 37mal, in der Gallenblase zweimal, im Jejunum 48mal und im Ileum 44mal gefunden worden sind. Am häufigsten hat man sie in der Pylorusgegend feststellen können: 46mal; davon zeigen acht myomatöse Wucherungen und zwölf haben zu klinischen Erscheinungen und Operation und Heilung geführt. Der zweithäufigst befallene Ort ist die Spitze des Meckel'schen Divertikels; von den 32 im Dottergangsrest gelegenen Pankreasbildungen haben zehn eine Operation notwendig gemacht, wovon die Hälfte zum Exitus gekommen ist.

Als dritthäufigster Sitz gilt nach unserer Zusammenstellung das obere (etwa 50 cm) Jejunum mit 23 Pankreaskeimen. In der Cardia und im oberen Ileum hat man sie nur drei- bis viermal angetroffen und überhaupt keine im Duodenum weiter unterhalb der Papille.

Es ist nicht ausgeschlossen, daß die Lokalisationsbevorzugung von vier engeren Darmbezirken kausalgenetisch von nicht geringer Bedeutung ist; also 1. die im Pylorusgebiet; hierher dürfen wir noch die meisten prä- und postpyloralen Pan-

kreasbildungen rechnen, so daß also über ¼ aller Fälle in der Pyloruszone lägen; 2. die Pankreasbildungen im Dottergangsrest (⅙ aller Fälle); 3. die in der oberen Jejunumhälfte (1/9 aller Fälle), dabei nimmt die Häufigkeit mit der Entfernung von der Flexura duodeno jejunalis ab; und 4. endlich die in der Nähe der Duodenalpapille gelegenen (etwa 1/10 der Fälle).

Mannigfaltig ist die Beziehung des Nebenpankreas zu den verschiedenen Schichten der Darmwand. Die submuköse Lagerung ist die bei weitem häufigste; von etwa 140 Fällen ist es 42mal allein und 27mal größtenteils in der Submukosa gelegen, also in der Hälfte der Fälle. Seine zweithäufigste Lagerung ist die muskuläre (d. h. in der inneren oder in beiden): 35mal in der Muskularis, davon 15mal noch zum kleinen Teil in der Submukosa, also in ¼ der Fälle. Ferner 20mal subserös, davon siebenmal noch wenig muskulär, also 1/7. Endlich 15mal auf alle drei Schichten verteilt.

Beachtenswert ist noch die intramesenteriale Lagerung des Nebenpankreas.

1. Dies hat zuerst Thorel 1903 in seinem Fall VII feststellen können, worauf er sicher durch ein ganz in der Nähe (in der Muscularis des oberen Jejunum) gelegenes Nebenpankreas von beträchtlicher Größe aufmerksam geworden ist;

2. beschreibt v. Wiesen 1911 eine Mesenterialzyste, die sich vom Pankreas accessorium abstammend erwies;

3. hat Saltykow 1912 in der Radix mesenterii des Duodenums ein Nebenpankreas gefunden, und

4. beschreibt Holzweissig 1923 ein zwischen den Mesenterialblättern gelegenes Pankreasdivertikel des oberen Ileums.

In der Regel sind die akzessorischen Pankreasgebilde bemerkenswerterweise nur in der Einzahl anzutreffen gewesen. In einzelnen Fällen sind im gleichen Darm auch mehrere gefunden: schon v. Zenker 1861 im Fall II zwei (beide im oberen Jejunum), im Fall von Weichselbaum 1884 zwei (im Pylorus ein Pankreasdivertikel und Duodenum), in einem Fall von Katsurada drei (im Jejunum); im Fall VII von Thorel zwei (vgl. oben), von Reitmann zwei (im Duodenum postpyloral in der Vorder- und Rückwand), von Saltykow zwei (im Jejunum), in einem Fall von Lauche zwei (pyloral und postpyloral) und von Feyrter bei einem 5monatigen Mädchen zwei (im Magen und Ileum); außerdem noch bei einem 4 Tage alten Mädchen sogar vier (zwei im Jejunum und zwei im Ileum). Vielleicht dürfen wir auch herrechnen die oben erwähnten doppelten Pankreasdivertikel von Falconer und Nauwerk.

In der weitaus größten Mehrzahl der Fälle zeigt das Nebenpankreas eine Größe von einer Erbse, Bohne oder Haselnuß; aber auch doppelt und dreifach so groß ist es gelegentlich angetroffen, z. B. fast kleinfingerdick und etwa 3 cm lang bei Thorel's Fall IV und VII, ferner bei Glinsky 4½ : 3 : 1 cm, bei Holzweissig 6 : 3,5 : 1,1 cm. Das größte Pankreas accessorium ist das von Nauwerk 1893 mitgeteilte: ein etwa kleinfingerdicker, 9 cm langer Ileumanhang. Aber auch herab bis zur Hirsekorngröße (z. B. Skagliosi und Lauche) kann diese Fehlbildung auftreten. — Ihre Gestalt ist in der Regel rundlich bis oval kuglig, aber mehr oder weniger flach gedrückt (daher linsen-, bohnen-, münzenförmig [bis Talergröße] usw.), gelegentlich auch walzenförmig. Je nach Größe, Gestalt und Lagerung wölben sie die Mukosa bzw. Serosa entsprechend vor.

Histologisch bieten die akzessorischen Pankreasbildungen auf den ersten Blick ein buntes Bild. Dies aber wird einheitlich und verständlich, wenn uns die Vorstellung leitet, daß diese Fehlbildungen in verschieden weiten Entwicklungsstadien vorkommen. — Es sind alle Uebergänge beobachtet von einem rudimentären Nebenpankreas (dem sog. angeborenen „Adenomyom") herauf bis zum völlig ausdifferenzierten Pankreas accessorium. In all diesen Differenzierungsvarianten tritt uns in gewisser Hinsicht der ganze Werdegang der Bauchspeicheldrüse vor Augen.

Die an einer prädisponierten Stelle des Vorderdarms — formalgenetisch liegt sicher eine Zellproliferation zugrunde — auftretende Entodermausstülpung (die spätere Ausführungspartie) kann in der ihr normalerweise immanenten Differenzierungstendenz erlahmen und daraus das angebliche Magen- oder Darmdivertikel ohne Pankreasparenchym im Grunde (vgl. Falconer, Heigel, Nauwerk) resultieren. (In v. Heinrich's Fall münden die Ausführungsgänge in einen zystischen Hohlraum, dieser wieder in eine Ausführungspapille und im Fall Staemmler mündet der Ausführungsgang in eine divertikelartige Ausstülpung des Jejunums.) Reicht die Differenzierungskraft noch bis zur Entwicklung eines Systems von zylindrisches bzw. kubisches Epithel tragenden Gängen, dann haben wir das von Carbone 1889 zuerst beschriebene „razemöse Adenom", das er auch ein gewissermaßen atypisch entwickeltes Nebenpankreas nennt. Das Stroma besteht aus einem mehr oder weniger reichlichen Lager von Bindegewebe und glatten Muskelfasern. Eine erhebliche, nicht angeborene zu sein brauchende Proliferation dieser Ausführungsgänge, die ihrerseits eine Wucherung der sie umgebenden Muskulatur bewirkt, haben Lubarsch 1895 und Beutler und Askanazy (Fall VII) beobachtet. Ferner werden Stadien angetroffen, wo das rudimentäre Nebenpankreas vereinzelt geringe drüsige Sprossen zeigt, Carbone (III), Versé und Askanazy (V, VI). Häufiger beobachtet ist die mehr organoide Form, das adenomyomartig gewucherte Nebenpankreas, in dem einzelne typische Parenchymbildungen vorliegen. (Cohen [I], Thorel [V, VI], Simon [III], Trappe, Weishaupt bei einem Neugeborenen (!), Konjetzny, Delhougne und Lauche, Simon R.). Für die Ableitung des myomatösen Gewebes haben wir vier Möglichkeiten: 1. von der Muskulatur der Gänge selbst, 2. von der Gefäßmuskulatur (Cohen, Thorel), 3. von der Muscularis mucosae (Trappe) und 4. von der Rings- bzw. Längsmuskulatur. — Die adenomyomatöse Wucherung dieser von uns auf eine mangelhafte Entwicklung zurückgeführten Gebilde könnte auch schließlich ein Rückbildungsvorgang eines relativ ausdifferenzierten Nebenpankreas bedeuten, was aber nach dem oben Gesagten sehr unwahrscheinlich ist.

Am häufigsten mitgeteilt sind die relativ bzw. völlig ausdifferenzierten akzessorischen Pankreasbildungen. Hier kann man zur Vereinfachung mit v. Heinrich und Delhougne vier histologische Formen unterscheiden: 1. typisches Pankreasgewebe mit Langerhans'schen Inseln, Schaltstücken und zentroazinären Zellen; 2. dasselbe aber ohne Langerhans'sche Inseln; 3. ein nur bis zu den sekretorischen Zellen differenziertes Nebenpankreas, also ohne Schaltstücke, zentroazinäre und Langerhans'sche Zellen; 4. ein nur aus Ausführungsgängen und Langerhans'schen Zellhaufen bestehendes Nebenpankreas.

Auf mikroskopische Besonderheiten sei auch noch kurz hingewiesen.

In unmittelbarer Nähe des heterotopen Pankreas (ohne ersichtlichen Zusammenhang mit der Darmschleimhaut) hat Nauwerk 1893 „adenomatöse Wucherungen" gefunden, ebenso v. Heinrich und Tschiknawerow („abnorme Lieberkühn'sche Krypten"); und endlich sollen im Fall Albrecht und Arzt die Drüsen der über dem Nebenpankreas liegenden zottenlosen Divertikelschleimhaut eine außerordentliche Aehnlichkeit mit den Pankreas-azini zeigen. Daß ein Pankreas accessorium von heterotopen

Brunner'schen Drüsenformationen begleitet werden kann, wie im Falle Glinski, Thelemann, Ritter und Hilarowicz, ist vielleicht ein morphologischer Ausdruck für genetische Beziehungen. Diesbezüglich ist besonders beachtenswert der von Askanazy 1923 beobachtete, vorwiegend in der Submukosa der hypertrophischen Pyloruswand eines 2½-monatigen Mädchens (mit Gallenblasenagenesie) gelegene, haselnußgroße Knoten, der aus drei epithelialen Bildungen: Brunner'sche, Lieberkühn'sche und Pankreasdrüsen besteht. — Zystische Erweiterung von Ausführungsgängen ist nur in einigen Fällen berichtet: in einem ausdifferenzierten Nebenpankreas von Alburger (durch Obliteration von zwei größeren Gängen), Thelemann und Frangenheim und in einem rudimentären Nebenpankreas von Askanazy (V), Delhougne und Lauche. — Ein chronisch entzündetes Nebenpankreas fand Robson (1905) nahe der Papilla Vateri und in dem pyloralen Nebenpankreas von Letulle et Vinay ähnelten nur einzelne Stellen einer chronisch-atrophischen Pankreatitis.

Ob auf dem Boden eines Nebenpankreas ein Ulkus entstehen kann, dafür haben wir bis jetzt noch keine sicheren Unterlagen. Wohl sind diesbezüglich Erklärungen versucht worden: Scagliosi glaubt, daß das Nebenpankreas die über ihm liegende Mukosa bzw. Submukosa zirkumskript indirekt schädigt, und spricht von einer „Aehnlichkeit mit den Dehnungsgeschwüren des Darms"; P. Mueller (vgl. oben) sieht die Grundlage für die Erklärung des Ulcus pepticum in der mangelhaften Anlage der heterotopen Verdauungsepithelien.

Obwohl beweiskräftige Fälle einer karzinomatösen Entartung eines Pankreas accessorium in der Literatur wohl kaum zu finden sind, dürfen wir diese von namhaften Pathologen betonte Möglichkeit nicht aus dem Auge verlieren. Den einzigsten einigermaßen einwandfrei bewiesenen Fall dürfte wohl Benjamin mitgeteilt haben. Ferner glauben eine Karzinomentwicklung aus einem Nebenpankreas annehmen zu müssen: Pfoerringer, Eloesser, Skagliosi und Askanazy (im Fall VIII).

Von welcher Bedeutung das Nebenpankreas schließlich auch für den Praktiker ist, zeigt die Tatsache, daß von den etwa 200 veröffentlichten Pankreasheterotopien 40 zu klinischen Erscheinungen geführt haben.

Ueber die Häufigkeit des Vorkommens der akzessorischen Bauchspeicheldrüse im menschlichen Magen und Darm haben wir uns bisher kaum ein wirkliches Bild machen können; von den bisherigen diesbezüglichen Angaben wissen wir nicht, ob die betreffenden Autoren zu dieser Absicht und aus bestimmter Sorgfalt die Leichendärme sorgfältig und systematisch darauf abgesucht haben: Katsurada 1898 fand in Japan unter 329 Sektionen sechsmal ein Pankreas accessorium, Reitmann 1903 unter 8000 Sektionen dreimal und Opic 1910 in England unter 1800 Sektionen zehnmal. Ferner fand Zenker innerhalb zwei Jahren 5 Fälle und Thorel innerhalb drei Jahren 7 Fälle.

Aber neuerdings berichtet Feyrter, Wien, über seine planmäßige und fortlaufende Untersuchung von 1100 Menschendärmen. Das Nebenpankreas hat er viermal im Magen, zehnmal im Duodenum, zehnmal im Jejunum und fünfmal im Ileum angetroffen, also in 2,3% der Fälle auch über alle Lebensalter zerstreut; die Häufigkeit des rudimentären Nebenpankreas beim gleichen Material beträgt dazu 1,5%, etwas häufiger bei Mädchen, und die des Meckel-

schen Divertikels 1,3% der 1100 Fälle. Wir sind also vorerst zu einem Häufigkeitsvergleich mit anderen Ländern und Rassen nicht berechtigt.

Ferner macht Feyrter besonders auf Beziehungen dieser akzessorischen Bildungen zum Lebensalter aufmerksam. Schon Helly, der beim Erwachsenen etwa zur Hälfte der Fälle an der Papilla duodeni Santorini Pankreasherdchen gefunden hat, hat im histologischen Aufbau der Papilla ein morphologisches Ebenbild des Nebenpankreas bzw. des rudimentären Nebenpankreas gesucht. So will denn Feyrter die wechselnden Formen des Nebenpankreas bzw. rudimentären Nebenpankreas an Hand des feineren Baues des Hauptorgans, besonders der Santorini-Papille, vergleichend erklären und richtig einschätzen können; und betont besonders, daß mit dem Lebensalter das histologische Bild sich ändert. So glaubt er, seine Fälle nach Altersgruppen ordnen zu können. Im Säuglings- und Kleinkindesalter: „eine zwerghafte Bauchspeicheldrüse“ ...; das Nebenpankreas des größeren Kindes und Erwachsenen zeige im Vergleich zum Hauptorgan keine Besonderheiten; das Nebenpankreas des alternden Menschen zeige häufig Zeichen der Atrophie am Drüsenparenchym, an den Ausführungsgängen und seinen Anhangsdrüsen sehe man oft lebhafte Wucherungserscheinungen, auch die glatte Muskulatur nehme zu. Im gleichen Sinne ließe auch die Santorini-Papille und ebenso das rudimentäre Nebenpankreas eine Altersgruppierung des histologischen Bildes erkennen.

Eine derartige Altersgruppierung aber dürfen wir für die bisher publizierten Fälle im allgemeinen nicht für ausgemacht gelten lassen; aber gewisse Befunde könnten in ähnlichem Sinne sprechen, aber z. B. spricht dagegen das von Lauche im Jejunum eines 9monatigen Säuglings gefundene, völlig ausdifferenzierte Nebenpankreas.

Hinsichtlich der Genese hält Feyrter es nicht für ausgeschlossen, daß Pankreasheterotopien im Hinblick auf die reiche, schlummernde Entwicklungsfähigkeit des menschlichen Darmepithels auch ohne kongenitale Verbildung nicht nur während des fetalen Lebens, sondern auch auf Grund einer während des Lebens „geänderten Reizlage“ (Angerer) erworben sein können und weist diesbezüglich auf Holmgreen hin, der in einem Anus praetematuralis Brunner'sche Drüsen entwickelt fand.

Solcher Erklärungsversuch, der mehr in die Richtung der regeneratorischen Heterotopien deutet, kann uns aber nicht weiterführen in der Erklärung dieser auch bei Neugeborenen und im Meckel'schen Divertikel so häufig gefundenen akzessorischen Pankreasgebilde.

Die Frage — woher nun die heterotope Pankreasbildung in der Wand des Magendarmkanals? — hat von Anfang an das Interesse der Forscher wachgehalten.

Klob (1859), der als erster im menschlichen Magen und Darm eine „vom Hauptorgan abgetrennte“ Pankreasbildung mitteilt und mit „Nebenpankreas“ bezeichnet, hat bezüglich seiner Entstehungsmöglichkeit schon auf das Vorkommen des Nebenpankreas als normalen Zustand bei einigen niedrigen Wirbeltieren“ (nach den Befunden von Leydig) aufmerksam gemacht.

Zenker 1861 faßt das Nebenpankreas auf als eine „angeborene Bildungsanomalie“ der Hauptpankreasanlage, deren „Entstehung auf einer gleich von Haus aus mehrfachen Anlage des Pankreas in sehr früher Fetalzeit zurückzuführen ist“. Eine solche isolierte, überzählige sogenannte

Nebenanlage, aus der sich das Nebenpankreas entwickelte, komme dann je nach ihrer kranialen oder kaudalen Anlage durch das riesige Längenwachstum des frühfetalen Darms in den Magen oder Darm zu liegen (also Aberration vom Entstehungsort). Die kaudale Grenze für das Auftreten eines Nebenpankreas bilde das Ductus omphal. mes. Aber Reitmann (1903) hat im Ileum unterhalb einem Meckel'schen Divertikel ein 10 cm vor der Coecalklappe gelegenes Pankreas accessorium gefunden. — Zenker's Theorie hat sich Carbone 1889 angeschlossen, etwas modifiziert auch Schirmer 1893, der sagt, daß das Nebenpankreas beim Menschen aus der normalen (!), dritten, aber normalerweise wieder atrophierenden Pankreasanlage entstanden sei.

Endres (1892) dagegen hat das Nebenpankreas für „ein vom Hauptstamm erst sekundär abgeschnürtes Drüsenpartikel" gehalten (also ein Analogon zu anderen sekundären Keimversprengungen).

Bei dieser Gelegenheit sei noch bemerkt, daß Formationsanomalien und Abschnürungsprodukte des in seiner Anlage nicht einheitlichen Pankreas ziemlich häufig (gleichsam ein Spiel der Natur) angetroffen werden können, aber von dem eigentlichen Pankreas accessorium scharf zu trennen sind. Hierher gehören z. B. das Pankreasminus (ein am Pankreaskopf abgeschnürter Läppchenkomplex), das Pankreasdivisum und die überzähligen Läppchen an der Santorini'schen Papille. Daher stehen die in der Gegend der Duodenalpapille gelegenen Pankreasherde häufig mit der Hauptdrüse in irgendeiner Verbindung (Gefäße, Ausführungsgänge), so z. B. zwei von Staemmler 1924 in seinem zusammenfassenden Abschnitt über das Nebenpankreas berichteten Fälle; ebenfalls fünf von Saltykow (1914) mitgeteilten Fälle, vielleicht auch einige Fälle von Letulle (1900) und Scagliosi (1913) usw. — Hier sei ferner noch erwähnt, daß Lubarsch (i. Virch. 254) bei einer Frühgeburt Pankreasläppchen im Milzorgan gefunden hat, deren Entstehung wahrscheinlich auf einen entzündlichen Vorgang vor Abschließung der Milz- und Pankreasentwicklung beruhe.

Hinsichtlich der Nebenpankreasgenese erweitert Glinski 1901 die von Zenker aufgestellte Hypothese. Aus den Arbeiten von Laguesse, Kupffer usw. geht für Glinski hervor, daß das „Nebenpankreas nur die Folge einer Störung im weiteren Entwicklungsgang der Pankreasuranlage ist und als Wiederholung eines bei niederen Wirbeltieren normalen Zustandes und somit als eine Rückkehr zu der ursprünglichen Form aufgefaßt werden muß". (Auf dieses Vorkommen in der Tierreihe haben schon Klob und Zenker hingewiesen.) Um aber die Art und Weise des Auftretens der Nebendrüse zu begreifen, nimmt er mit Zenker auch eine mehrfache Pankreasanlage an, die er aber für normal hält, nur ihre Weiterentwicklung für einen anomalen Vorgang. Zur Erklärung eines zwei- oder dreifachen Nebenpankreas postuliert er noch unter Hinweis auf die von Stoß an Schafembryonen vorgenommene Untersuchung eine vierfache Anlage. Aus der überzähligen Anlage geht entweder ein Pankreasminus oder Pankreasdivisum oder Pankreas accessorium hervor; durch Längenwachstum komme es zu entsprechenden Lokalisationen. Durch ihre Lage in der Darmwand gebe die Nebendrüse in gewissen Fällen Anlaß zur Divertikelbildung (vgl. oben Hulst).

So war denn bis 1901 diese Auffassung des Nebenpankreas als eine Entwicklungsanomalie der menschlichen Bauchspeicheldrüse und als Folge der Verschleppung durch das Längenwachstum des frühfetalen Darms, kurzweg die Aberrationstheorie die herrschende. Eine derartige „Versprengung" liegt durchaus im Bereich des Möglichen; doch sie erklärt u. a. nicht das Vorkommen des Nebenpankreas im Dottergang und im absteigenden Schenkel der Primitivschleife. Ferner wird das Pankreas erst zu einer Zeit angelegt, wo die Differenzierung in Magen und Darm schon eingetreten ist.

So hat denn Eugen Albrecht in einer Münchener Sitzung 1901 eine entschieden glücklichere Erklärung gegeben. Nach Prüfung der Deutungsmöglichkeiten ist er durch einen ingeniösen Gedanken zu einer Theorie gekommen, die auch heute noch den meisten Forschern eine erschöpfende Erklärung möglich macht, ja die sogar durch die neuesten embryologischen Befunde eine bedeutende Stütze gewonnen hat. In seiner geistreichen Erörterung geht er von der Tatsache einer Pankreasbildung im Meckel'schen Divertikel aus, deren genetische Zusammengehörigkeit wir aus der Häufigkeit solchen Vorkommens haben schließen müssen. Er erwägt vier Möglichkeiten:

1. Die Auffassung: einen Rest von Drüsenbildung des Dottergangs lehnt er ab, da eine solch völlige Metaplasie eines embryonalen Organs nie beobachtet ist;

2. für eine atavistische Bildung findet er keinen Anhaltspunkt;

3. Aberration von der Hauptanlage hält er nicht für ausgeschlossen, erkläre aber einen Teil der Fälle nicht;

4. ist ihm die Auffassung als eine kainogenetische Bildung die wahrscheinlichste. Er sagt: „Es müssen die gesamten wesentlichen Bildungsfaktoren, die für die Entwicklung von Pankreasgewebe bestimmend sind, vorhanden gewesen sein."

Also: „Die spezifischen Ursachen müssen in einer dem ganzen Entoderm der Intestinalanlage (wenigstens von der normalen Pankreasanlage bis zum Ductus omphal. mes.) gemeinsamen Fähigkeit zur Pankreasbildung gesucht werden; vielleicht lassen sich für diese in der Phylo- oder Ontogenie noch morphologische Anhaltspunkte finden." Zur Deutung der anderen Epithelheterotopien hätte er unseres Erachtens auch gleich sagen dürfen: eine dem Entoderm der ganzen Intestinalanlage gemeinsame Fähigkeit zur Bildung von intestinalem Epithel und Drüsengewebe. Weiter sagt E. Albrecht noch: „Die fast typisch zu nennende Lokalisierung des heterotopen Pankreas in der Spitze des Meckel'schen Divertikels scheint darauf hinzuweisen, daß die die Aktualisierung auslösenden Faktoren in englokalisierten Besonderheiten der Umgebung (vielleicht mechanischer Art) zu suchen sind."

1903 hat Thorel noch einmal, ohne die Auffassung E. Albrecht's nur zu erwähnen, zu den bisherigen Anschauungen Stellung genommen und ist der Meinung, daß die Endres'sche Ansicht von einer sekundären Keimabsprengung Fälle von multiplen Nebenpankreas ohne Schwierigkeit erklären und somit eine Lücke der Zenker'schen Auffassung ausfüllen kann; ferner will er sich nicht entscheiden, ob Glinski's vergleichend-anatomischer Gesichtspunkt statthaft ist.

Hier sei auch noch erwähnt, daß Reitmann 1903 an eine Keimverlegung im Sinne Cohnheim's gedacht, sich aber nicht bestimmt entschieden hat.

Später hat Saltykow das Nebenpankreas als ein Choristom gehalten.

Aber, wie gesagt, ist E. Albrecht's Gedanke die Grundlage aller weiteren Erklärungsversuche geblieben.

Schridde (1909) hat sich eingehend mit der Genese der angeborenen „ortsfremden" Epithelgewebe des Menschen befaßt, die er als Hetero-

plasien bezeichnet, so z. B. die Kardiadrüsen im unteren Oesophagusteil (von deren Studium geht er aus), Pankreaskeime im Magen und Darm, Cervixschleimhautinseln im äußeren Muttermund usw.; diese bleibenden Organmerkmale seien an sich nicht abnorm, sondern nur ihre Lokalisation. So wird also nach Schridde in bestimmten embryonalen Zellen, in denen nur noch die bleibenden Organmerkmale enthalten sind, das ortsunterwertige durch Prädestination (das „Warum" wissen wir nicht) zum ortsdominierenden Merkmal und gelangt mit allen seinen ihm eigentümlichen Zellmerkmalen zur vollen Ausbildung. Aber jede direkte Metaplasie bei den Epithelien hält Schridde wie Fischel u. a. von vornherein für gänzlich ausgeschlossen.

Daher ist auch die von Albrecht und Arzt aufgestellte Hypothese einer Metaplasie der Lieberkühn'schen Drüsen zu Pankreasdrüsen eine abwegige; sie halten ihren „Befund des Ueberganges von Darmschleimhaut zu Pankreasdrüsengewebe von prinzipiell wichtiger Bedeutung für die Erklärung dieser Gewebsheterotopien".

Robert Meyer (1912), der sich besonders auch praktisch sehr verdient gemacht hat hinsichtlich der „embryonalen Gewebseinschlüsse und ihre pathologische Bedeutung" (Geschwulstgenese), bezeichnet die Pankreasheterotopien auch als embryonale Dysplasien oder Heteroplasien, außerdem aber rechnet er sie zu den Ahnenzeichen. Für diese ortsungehörige rückschlägige Gewebsentwicklung können statische Bedingungen auslösend wirken, Vorbedingung aber sei das Vorhandensein spezifischer Wuchsstoffe; so entwickeln sich viele Drüsen an Stellen geringster Gewebsspannung (z. B. Pankreasbildungen an der Spitze von Divertikeln; Zugwirkung durch ein Nebenpankreas ist ihm nicht verständlich). Eine aus diesen Heteroplasien eventuell hervorgehende Geschwulst bleibe in der Regel sicher harmlos. Beachtenswert ist noch sein Befund eines fetalen Nebenpankreas im Pylorus eines 22 mm langen Embryo. Da nun Rob. Meyer eine Persistenz von Organen und Geweben aus dem Embryonalleben auch als ein Ahnenzeichen auffaßt, muß er demnach das Meckel'sche Divertikel mit Pankreas für eine doppelte atavistische Bildung halten.

Das Auftreten von Epithelheterotopien im Meckel'schen Divertikel erklärt sich Salzer 1904 vielleicht in Anlehnung an Fischel's Pluripotenzlehre: „Beim Abschluß der Bauchhöhle kommt es durch irgendeine Ursache zum partiellen oder vollständigen Bestehenbleiben des Dotterblasengangs, wodurch das Entoderm zu mannigfacher Differenzierung angeregt wird und auf diese Weise bald Darm oder Magenschleimhaut, bald wieder Parotis oder Pankreasgewebe zur Entwicklung kommt. Wir finden diese pathologischen Bildungen auch immer am distalen Ende des Dottergangsrestes, eben an der Stelle, wo die Ursache der mangelhaften Involution des Dottergangs ihren Sitz zu haben scheint."

Der Embryologe Fischel schreibt 1912: „Bei all den sogenannten „ortsfremden" Epithelien (besonders im Meckel'schen Divertikel) handle es sich nicht um Verlagerungen oder um Umbildungen". Alle Entodermzellen — also auch jene, die später die epitheliale Bekleidung des Meckelschen Divertikels bilden — enthalten ab origine sämtliche Potenzen, die dem Entoderm überhaupt zukommen, also auch jene zur Bildung von Pankreasgewebe. Die spätere Entfaltung der in den Zellen schlummernden Potenzen sei damit zu begründen, daß diese Zellen von abnormen Reizen betroffen werden. Daß fremde Momente störend am Werke seien, beweise eben auch die Bildung eines Meckel'schen Darmanhangs (Lehre über die ursprüngliche Multipotenz der Keimblattzellen).

Neuerdings hat uns Lauche 1924 durch seine geschickt zusammenfassende Verwertung der embryologischen und experimentell entwicklungsgeschichtlichen Ergebnisse eine Möglichkeit gegeben, „die dysontogenetischen Heterotopien des ortsgehörigen Epithels im Bereich des Verdauungskanals unter einem gemeinsamen Gesichtspunkt betrachten zu können. Nach dem Vorbild von Lewis (1912) und Engel (1921) geht er von den

„weitverbreiteten embryonalen Epithelknospen und Divertikeln" aus, auf die er alle diese in einem Schema anschaulich zusammengestellten Gewebsmißbildungen zurückführt. Diese „dysontogenetischen Heterotopien stellen „auf verschiedenen Stufen stehengebliebene Stadien verschiedener Differenzierungsrichtungen der Epithelknospen dar".

Schon im Jahre 1905 beobachtete Keibel — ein und drei Jahre später unabhängig von Keibel haben auch Lewis und Thyny die gleichen Beobachtungen machen können, auch noch an anderen Epithelröhren, so am Gallengang der Säuger; das erklärt die von v. Hedry (1924) und R. Simon (1925) beobachteten Pankreasbildungen am Gallenblasenhals — bei etwa 10 bis 30 mm langen Embryonen von einigen Säugern und Menschen stellenweise, besonders an dem im Nabelstrang liegenden Darmteil, die basalen Kerne konzentrisch sich ordnen. Nach diesem Perlen- oder Knospenstadium kommt es in ihnen zu einer Höhlenbildung. Diese knospenähnlichen Divertikel (Vakuolen) sollen hauptsächlich gegenüber dem Mesenterialansatz liegen und sich nach Bromann normalerweise wieder zurückbilden (Lewis und Thyny s. o.). Elze 1909 unterscheidet streng zwischen zwei Arten von EK: 1. epitheliale Zapfen im Duodenalgebiet und 2. die anderen, aber viel später auftretend, zeigen sich im unteren Dünndarm dem Mesenterialansatz gegenüber. Ihr weiteres Schicksal sei noch nicht festgestellt.

Hinsichtlich der Bedeutung der Knospen- und Divertikelbildung hat Lewis 1912 als erster die Hypothese ausgesprochen, daß einige von ihnen akzessorische Pankreasanlagen darstellen. Er schreibt in Keibel-Mall's Handbuch der Entwicklungsgeschichte: „Die akzessorischen Pankreasanlagen entwickeln sich aus weiterwachsenden Epithelknospen, wie solche in der Magenwand eines 19,3 mm langen Embryos beobachtet worden sind."

Nach Rietz 1913 (bei Bromann) sind in einer großen Anzahl Säugern und sieben Menschenembryonen diese Knospen und Divertikel gefunden worden; hierher rechnen wir noch das von Robert Meyer 1912 mitgeteilte, in der Pylorusgegend eines 22 mm langen Menschenembryos beobachtete, kanalförmig verzweigte „Divertikel" (vgl. Tabelle), so daß an der von Engel (1921) betonten Häufigkeit entgegen Mathias 1922 Vermutungen kein Zweifel mehr ist.

Lauche sieht nun die von ihm im Skizzenschema zusammengestellten, „dysontogenetische Heterotopien" genannten Bildungen im Prinzip „als verschiedene Endstadien einer verschieden gerichteten Entwicklung desselben Ausgangsmaterials an. Zu den „Organoiden" (Trappé) — so nennt er die mit dem Darmlumen in Verbindung stehenden Bildungen — rechnet Lauche das sogenannte „Adenomyom" mit in den Darm mündenden Gängen, zu dem 1. die in der Richtung der Darmdrüsen weiter differenzierten Gebilde: intramurales Adenom vom Darmdrüsentyp, kongenitales Divertikel und divertikuläres Myom; und 2. die in der Richtung des Pankreasgewebes weiter differenzierten Gebilde: unvollkommen ausdifferenziertes (am häufigsten in der Pylorusgegend) und völlig ausdifferenziertes (meist im Dünndarm) Pankreas accessorium und das sogenannte Pankreasdivertikel. Zu den „Chorista" (E. Albrecht), d. s. die Bildungen ohne Verbindung mit dem Darmlumen, rechnet er das „Adenomyom" ohne Verbindung mit dem Lumen, zu dem (vgl. oben) 1. die Zyste mit unvollkommen differenzierter Darmschleimhaut und die Darmwandzyste mit ausdifferenzierter Schleimhaut; und 2. die Wucherung aus Ausführungsgängen und Inseln (Saltykow, Delhougne und Askanazy) und die Wucherung nur aus Inseln (Saltykow, Lauche und Schaetz).

Auch die Oberndorfer'schen „karzinoiden" Darmtumoren, die ja am häufigsten im Appendix von Jugendlichen gefunden, auch im Dünndarm, von Saltykow und Mathias, aber trotzdem von akzessorischen Pankreasanlagen abstammend gehalten werden, leitet Lauche mit Engel ebenfalls von den embroynalen Epithelknospen ab und stellt sie mit Krompecher 1923 in die Gruppe der Basaliome; analogerweise bezeichnet Aschoff die „Karzinoide" als Schleimhautnävi. Nach

Lauche können sich diese Wucherungen von undifferenzierten Entodermzellen (also Solidebleiben der embryonalen Epithelknospen) nach verschiedenster Richtung differenzieren (im Dünndarm, aber nicht im Appendix, auch in der Richtung des Pankreasgewebes) und so, analog den verschieden gebauten Hautepitheliomen, zu verschieden gebauten Endprodukten führen, ja sogar gelegentlich maligne entarten (undifferenziertes Zellmaterial). Von der Richtigkeit der Masson'schen Auffassung, daß die Karzinoide von einem aus argentaffinen Zellen bestehenden „Neuroentoderm" herzuleiten sind, hat sich Lauche nicht überzeugen können.

Bromann, der schon 1913 mit Lewis das Nebenpankreas von den embryonalen Epithelknospen abgeleitet hat, sucht nun weiterhin die Bildung von Pankreasgewebe aus den normalerweise wieder verschwindenden Epithelknospen als einen Rückschlag in das phylogenetische Ausbreitungsgebiet zu betrachten, die dann Mathias 1920 mit Progonom („ein sporadischer Atavismus") zu bezeichnen vorschlägt. Nach Bromann soll die phylogenetische Entwicklung des Pankreas von der Mehrzahl zur Einzahl vor sich gegangen sein. Als Anfangsstadium, das er zwar bei den niederen Tieren im allgemeinen nicht wiederfinden kann, nimmt er eine die kaudale Magenpartie und den ganzen Dünndarm einnehmende „Bauchspeicheldrüsenzone" an. „Die in der Nähe der Lebergangsmündung gelegenen Anlagen wachsen stark, die übrigen werden rudimentär, dann Vereinigung der mehrfachen Anlage zu einem einfachen Organ und Reduktion der Ausführungsgänge auf zwei oder einen." Bei den mit Rietz vorgenommenen Untersuchungen an zwar nicht in die Vorfahrenreihe des Menschen gehörenden Robbenembryonen, die sich aber auch an Embryonen von Säugern und Mensch bestätigt haben, hat er divertikelähnliche Epithelproliferationen beobachten können, sowohl im Duodenum als im Jejunumileum, aber niemals im Magen oder Kolon (höchstens ausnahmsweise). Entgegen Elze hat er sich wieder zurückbildende Knospen auch an der Mesenterialseite beobachten können. Bromann hat bei seinen Robbenembryonen alle Uebergangsformen zwischen Keibelschen Knospen, entodermalen Darmdivertikeln und akzessorischen Pankreasanlagen gefunden.

Die Auffassung der akzessorischen Bauchspeicheldrüse des Menschen als eine atavistische Bildung haben außer Bromann u. a. Glinski (1901), Herxheimer, Robert Meyer (1912), Weishaupt (1917), Nauwerk (1920), Mathias (1920), Beutler (1921), Holzweissig (1923) und Askanazy (1923).

Nach Engel und Lauche soll das phylogenetische Ausbreitungsgebiet mit dem des menschlichen Nebenpankreas weitgehend nicht übereinstimmen; demnach könne man nur für einen kleinen Teil von Progonomen sprechen, wozu er die im Magen und am Mesenterialansatz gelegenen akzessorischen Pankreasbildungen rechnet; das wäre etwa ⅝ der publizierten Fälle. Ueberhaupt liegen über die Lage der multiplen Bauchspeicheldrüsen bei den niederen Tieren zur Zeit noch zu wenig einheitliche Angaben vor. Ferner ist nicht ausgeschlossen, daß intramesenteriale Nebenpankreas (s. oben) wegen ihrer Lage und evtl. Kleinheit oft übersehen sind.

Nun hat uns aber die Epithelknospentheorie, die vieles formalgenetisch befriedigend zu deuten vermag, und ebensowenig die atavistische Auffassung für die Erklärung der relativ häufig auftretenden Epithelhetcrotopien im Meckel'schen Divertikel keinen genügenden Anhaltspunkt bieten können.

Bevor wir hierüber unsere Erwägungen anstellen, wollen wir noch den neuesten Erklärungsversuch von Schaetz (1923 und 1925) kurz erwähnen, der im „bewußten Gegensatz" zu den bisher erwähnten Auffassungen steht. Mit viel Fleiß und Scharfsinn versucht er, die Schleimhautheterotopien und Pankreaskeime im Meckel'schen Divertikel auf eine wirkliche Keimversprengung, worauf schon Koch 1912 hingewiesen hat, zurückzuführen und begründet seine Schleimhautautoimplantationstheorie.

In seiner Zusammenfassung sagt er: „Das bei Embryonen von etwa 2,15 bis 6,75 mm Länge einheitliche und frei kommunizierende Hohlraumsystem: Amnion — Vorderdarm — Dottergang — Dottersack stellt dabei die mit Urlymphe gefüllte Leitungsbahn dar, deren engste und damit zur Implantation prädisponierte Stellen der oberste Oesophagus und am Ende dieser Periode für ganz kurze Zeit auch der sich schließende Dottergang sind. Der Mechanismus des Keimtransportes in diesem Hohlraumsystem ist durch ein Hin- und Herfluktuieren des flüssigen Lymphinhaltes gegeben . . ." So erklärt er also die Epithelheterotopien des Magen-Darmtraktus und Meckel'schen Divertikels „als embryonale Schleimhautautoimplantation (Verf.), deren Zellen von den autochthonen Organen her durch die Endolymphe verschleppt worden sind". Damit sei auch der kausalgenetische Zusammenhang zwischen Heterotopie und Meckel'schem Divertikel eindeutig bestimmt. — So gründlich und wertvoll die Schaetz'schen Beiträge zur Morphologie des Meckel'schen Divertikels sind, so wenig wahrscheinlich ist uns solche Theorie einer mechanischen Genese, da uns eine derartige embryonale Autoimplantation unverständlich ist, abgesehen davon, daß uns vieles in der Nebenpankreaspathologie unerklärt bleibt.

Ueberblicken wir nun zum Schluß alle Versuche zur Erklärung dieser etwa zu 4% im menschlichen Magen und Darm zu findenden Fehlbildungen, bleibt uns das eigentliche „Warum" noch ungeklärt. Die am meisten kausalgerichtete Antwort gibt die phylogenetische Deutung, daß also die Ursache für die Störung in der Ontogenese der sporadisch aufgetretene Atavismus ist. Das hindert uns keineswegs, die Methoden und Ergebnisse der embryologischen Forschung eingehend zu würdigen; im Gegenteil hat eine derartige Auffassung von jeher ein Interesse zu vergleichend-anatomischen und entwicklungsgeschichtlichen Studien wachgehalten und ist daher nicht einseitig zu nennen. Ein Mißbrauch läßt sich mit jeder Theorie treiben.

Aber den Darmdottergang bzw. das Meckel'sche Divertikel als eine atavistisch prädisponierte Lokalisation für Pankreasgewebe anzusehen, dafür hat uns die vergleichend-anatomische Forschung keinen Anhaltspunkt geben können. Da auch die Epithelknospentheorie keine Unterlagen geliefert hat, sind wir also in der Erklärung des Pankreas im Meckel'schen Divertikel (den Schaetz'schen Versuch außer acht gelassen) faktisch nicht weiter gekommen als Eugen Albrecht (1901) mit seiner genial einfachen, die verschiedenartige Lokalisation am besten erklärenden und umfassenden Annahme, daß dem Entoderm des gesamten Dünndarmabschnittes die latente Fähigkeit zur Pankreasbildung eigen ist. Zudem müssen wir noch annehmen, daß das

Entoderm des Magenabschnittes zur Pankreasbildung befähigt ist nur an den Stellen, die im Laufe der Phylogenese diese Fähigkeit auch verwirklichen; ferner muß noch dem Entoderm des Darmdottergangs (vielleicht auch noch andere Abschnitte) die Fähigkeit zur Bildung aller intestinalen Epithelien ab origine immanent sein.

So gipfelt also die Bedeutung unseres Problems in einer die Embryologie und Entwicklungsmechanik am meisten angehenden Frage: Welche auslösenden Faktoren kommen für solche heteroplastische Differenzierungen aus „multipotenten" Entodermzellen in Betracht, wenn es die von den Vorfahren ererbte Bildungskraft nicht sein kann?

Die Häufigkeit der im Darmdottergangsrest auftretenden ortsungewöhnlichen Verdauungsdrüsenepithelien läßt uns daran denken, daß nicht nur mechanische (E. Albrecht und Fischel), eventuell auch phylogenetische (Rob. Meyer) Faktoren auf die Entodermzellen des Ductus vitellinus differenzierend eingewirkt haben, sondern auch fermentative Reize aus dem nahegelegenen Dottermaterial zur Zeit der Abschnürung des Embryokörpers.

Zusammenfassendes Ergebnis:

1. Wir haben gezeigt, daß es sich bei dem Resektionspräparat des 4½jährigen, seit den ersten Lebenswochen zeitweise an Darmerscheinungen leidenden und jetzt wegen eines subakuten Invaginationsileus operierten Knaben um ein umgestülptes, ins Darmlumen geratenes Meckel'sches Divertikel mit einer in die Ringmuskulatur des fetalen Endes eingelagerten Pankreasbildung handelt und als dritte Fehlbildung um eine etwas oberhalb gelegene angeborene Ileumstenose.
2. Für das Zustandekommen der Divertikelinversion wird hier von ausschlaggebender Bedeutung gewesen sein eine durch einen chronischen Reizzustand (Muskulaturanordnung, Einlagerung einer ortsungehörigen Drüse) bedingte verkehrte Darmperistaltik.
3. Die Entstehung der Stenose bringen wir mit der Rückbildung des Darmdottergangs in engen Zusammenhang.
4. Etwa 90% der Ileumdivertikel mit Nebenpankreas halten wir für einen Dottergangsrest entgegen der Ansicht von Albrecht und Arzt.
5. Die Zahl der veröffentlichten wahren Pankreasdivertikel in allen Vorderdarmabschnitten ist gering.
6. Die Zusammenstellung von etwa 200 Publikationsfällen zeigt, daß das männliche Geschlecht gegenüber dem weiblichen über

doppelt so häufig von dieser Fehlbildung befallen ist (vgl. Meckel'sches Divertikel).

7. Nebenpankreata sind am häufigsten lokalisiert in der Pylorusgegend (⅓ aller Fälle). Der zweithäufigste Ort ist die Spitze des Meckel'schen Divertikels (⅛ aller publizierten Fälle).
8. Lagerungsort dem Häufigkeitsgrad nach ist: 1. Submukosa, 2. Muskularis, 3. Subserosa, 4. in allen 4 Schichten, 5. intramesenterial (in 4 der veröffentlichten Fälle).
9. Die gewisse Vorliebe ortsungewöhnlicher Verdauungs-, besonders Pankreasepithelien im Meckel'schen Divertikel läßt auf einen kausalgenetischen Zusammenhang mit dem Darmdottergang schließen. Nach unserer Ueberlegung können außer mechanischen Faktoren der Abschnürung auch fermentative Reize von seiten des Dotterblaseninhalts differenzierend auf das Dottergangsentoderm eingewirkt haben, was nachzuweisen letzthin Aufgabe der experimentellen Embryologie ist.

Dem Herrn Professor Dr. Oberndorfer für die liebenswürdige Ueberlassung des Themas und Uebernahme des Referats hier nochmals meinen ergebenen Dank aussprechen zu dürfen, ist mir eine angenehme Pflicht.

Literaturverzeichnis

über die Nebenpankreas-Kasuistik.

(Ein tabellarisch angelegtes Sammelreferat wird im Institut aufgehoben und auf Wunsch verliehen.) [MD = Meckel'sches Divertikel.]

Agnoletto: In Riv. krit. di clin. med. Nr. 31.
Albrecht E.: 1901 im Ref. d. Münch. med. Wochenschr. p. 2061 (i. MD).
Albrecht H. und Arzt: 1910 in Frankf. Zeitschr. für Pathol. (i. MD).
Alburger: 1904 in Soc. of Philadelphia; June.
Alessandri: 1928 in Ann. ital. di chir. p. 1.
Antognetti: 1922 in Pathol. Anno 14, 4. Ref. im Anat. Bericht 1927.
Askanazy: 1923 in Dtsch. med. Wochenschr. Nr. 1 und 2.

Becker-Heller: 1885 Dissertation Kiel (i. MD).
Benjamin: 1918 Ann. of surg. p. 293 (zit. nach Ritter).
von Beust: 1913 Virch. Arch. Bd. 219.
Beutler: 1921 Virch. Arch. Bd. 232.
Bizze: 1904 Revue d'orthop. Nr. 2 Tome 50 (i. MD).
Boyden: 1922 Anat. record Bd. 23, p. 125.
Brunner: 1899 Bruns Beiträge Bd. 25 (i. MD).
Busch: 1909 Zentralbl. für Chir., p. 539 (i. MD).

Cagnetto: 1909 Istituto Veneto di Sciente.
Carbone: 1889 Zieglers Beiträge Bd. 5.
Carvadine and Short: 1913 Ann. of surg. Bd. 57.
Cecchini: 1886 zit. nach Ritter.
Clogg: 1908 The Lancet.
Cohen: 1899 Virch. Ach. Bd. 158.
Cohen Harry: 1922 Harry Surg. gyn. a obstetr. Bd. 34, p. 384.
Cullen Thomas: 1922 Surg. gyn. and obstetr., zit. von Lauche (i. MD).

Deetz: 1907 Dtsch. Ztschr. für Chir. Bd. 88 (i. MD).
Delhougne: 1924 Archiv für klin. Chir. 129.
Drummond: 1912 Ann. of surg. March. (i. MD).
Duparc: 1900 Thèse de doct. Paris.

Eloesser: 1908 Mitt. aus den Grenzgeb. der Med. und Chir. Bd. 18.

Falconer: 1907 Lancet. zit. von Buschi im Virch. Arch. Bd. 206.
Fanconi: 1920 Virch. Arch. Bd. 299 (i. MD).
Feyrter: 1929 Wiener med. Wochenschr.
Frangenheim: 1921 Ztrbl. für Chir., p. 571.

Cardiner: 1907 Jour. of the Americ. med. assoc. vol. II Nr. 19.
Gaudy und Griffon: 1901 Soc. anat. d. Paris 76.
Gegenbauer: 1863 Müllers Archiv.
Gianelli: 1899 Accad. Dei. Fissol., Siena.
Glinsky: 1901 Virch. Arch. Bd. 164.
Griep: 1920 Med. Klinik Nr. 34.
Griep: 1926 Ztrbl. für Chir. Nr. 34.

Haas: 1928 Med. Klinik Nr. 14, p. 537.
Hale, Kelly: 1926 Ann. of. surg. Vol. 83.
Hansemann: 1896 Virch. Arch. Bd. 144.
Hecker-Bicard: 1924 Bull. Mem. Soc. Anat., Paris 94.
von Hedry: 1923 Bruns Beitr. Bd. 130.
von Hedry: 1924 Bruns Beitr. Bd. 132.
Heigel: 1913 Prag. med. Wochenschr., p. 608.
Heinekamp: 1924 Dissertation Bonn.
von Heinrich: 1909 Virch. Arch. Bd. 198.
Hilarowicz: 1927 Ztrbl. für Chir. 54, p. 1610.
Hischel: 1907 Virch. Arch. 177, p. 167.

Hof: 1922 Dissertation München.
Holzweissig: 1913.
Horgan: 1921 Arch. of surg. Bd. 2.
Hulst: 1909 Ztrbl. für Chir. Bd. 20 (i. MD).

Josselin de Jong: 1917 Virch. Arch. Bd. 223.

Kanomori: 1893 The Tokio med. jour., zit. nach Reitmann.
Kashiwamura: 1904 Tohoku Igahkai Zassi Nr. 31.
Katsurada: 1898 The Tokio med. jour.
Kaufmann: 1911 im Lehrbuch der spez. path. Anatomie.
Kazda: 1922 Med. Klinik, p. 1147.
Keith: 1910 Brit. med. Jour., zit. nach Buschi in Virch. Arch. 206.
Klemp: 1927 Dtsch. med. Wochenschr. Nr. 37 (i. MD).
Klob: 1859 Ztschr. f. K. K. Wiener Aerzte Bd. 15.
Koch: 1912 Vers. d. Naturf. und Aerzte, Münster (i. MD).
Kolaczek: 1895 Jahresber. d. schles. Gesellsch. f. vaterl. Kultur, Abt. V.
Konjetzny: 1921 Dtsch. Chir. Lfg. 46 f.: Die Geschwülste des Magens.
Kothe-Mühsam: 1908 Dtsch. Ztschr. für Chir. Bd. 95 (i. MD).
Kremer: 1913 Arch. de med. exp. T. 25.

Lauche: 1924 Virch. Arch. Bd. 252.
Lecène: 1912 Soc. anat. Paris févr.
Letulle: 1900 C. R. Soc. de Biol., Paris.
Letulle et Vinay: 1921 Ztrbl. für Chir., p. 1525.
Lewis: 1905 zit. nach f. Albrecht.
Lubarsch: 1895 Ergebn. der allg. Pathol. Bd. 4.
Lubarsch: Virch. Arch. Bd. 254, p. 880, NP. i. d. Milz.

Magnus-Alsleben: 1903 Virch. Arch. Bd. 173.
Marcuse: 1927 Med. Klinik, p. 1719 (i. MD).
Mayer Robert: 1912 Ztschr. für Gebh. und Gyn.
Maunsel: 1926 Lancet 211.
Mouchet: 1910 Presse med. 44. p. 415.
Müller: 1904 zit. im Ztrbl. für Pathol. 1905.
Müller: 1924 Dissertation Köln.

Nauwerk: 1893 Ziegler's Beitr. Bd. 12.
Nauwerk: 1920 Dtsch. med. Wochenschr. Nr. 5, p. 109.
Nazari: 1909 Ref. in der Münch. med. Wochenschr., p. 1572 (i. MD).
Neumann: 1870 Archiv für Heilkunde Bd. 11 (Div. ilei).

Opie: 1910 Philadelphia and London Sed. Ed. zit. nach Ritter.

Phörringer: 1907 Bruns Beitr. Bd. 41.
Prior: 1917 Dissertation Bonn.

Quensel: 1898, zit. nach Lubarsch-Ostertag, Jhrg. VII, p. 993.

Reitmann: 1903 Anat. Anzeiger Bd. 23.
Reitmann: 1905 Ztschr. für Heilkunde.
Reynier und Masson: 1909 zit. nach Ritter.
Ritter: 1921 Bruns Beitr. Bd. 124.
Robson: 1905 Lancet 23. Dez.
Ruedinger: 1903 Journ. of the AMA, p. 1059.

Saltykow: 1912 Ziegler's Beitr. zur Pathol. Bd. 54.
Saltykow: 1914 Verh. Pathol. Gesellsch., p. 544.
Scagliosi: 1913 Virch. Arch. Bd. 214.
Schätz: 1925 Ziegler's Beitr. Bd. 74 (i. MD).
Schirmer: 1893 Dissertation Basel (i. MD).
Schmauser-Heller: 1891 Dissertation Kiel (i. MD).
Schridde: 1909 „Ortsfremde Epithelien des Magens"; Sammlung anat. und physikal. Vortr., Heft 6, Jena, Fischer.

Schulze I. H.: 1727 Acta natur. curios. Tom., zit. nach Meckel 1812 (i. MD).
Sil: 1913 ref. im Ztrbl. für Chir., p. 1679 (i. MD).
Simon-Merkel: 1905 Dissertation Erlangen.
Simon R.: 1925 Dissertation Heidelberg.
Stämmler: 1924 Neue Dtsch. Chir. Bd. 33a, p. 222.
Steiger: 1925 Wien. klin. Wochenschr., Jhrg. 38, Nr. 33 (i. MD).
Stewart and Taylor: 1928 Lancet 214, p 5456.

Thelemann: 1906 Dtsch. Ztschr. für Chir. Bd. 85.
Thorel: 1903 Virch. Arch. Bd. 173.
Trappe: 1907 Frankf. Ztschr. für Pathol. Bd. 1.
Trawinski: 1927 Polski przeglad. chir. Bd. 6, zit. im Ztrbl. für Chir.
Tschiknawerow: 1911 Berliner klin. Wochenschr., p. 1676 (i. MD).

Vandendrop: 1928 C. R. Soc. biol., Paris 99, p. 795.
Versé: 1908 Leipzig, „Ueber Polypen, Adenome . . . etc.", p. 23.
Vigi Gambrini: 1924 ref. in Jahresber. über die gesamte Chirurgie.

Wagner: 1862 Archiv für phys. Heilkunde 3. Jhrg.
Warthin: 1904 Phys. and Surg. vol. 26.
Weichselbaum: 1884 Bericht der Rudolfstiftung.
Weishaupt: 1917 Virch. Arch. Bd. 223.
Wendel: 1911 Archiv für klin. Chir. Bd. 95.
von Wiesen: 1911 Russ. chir. Arch., p. 580.
Wrigth: 1901 Virch. Arch. Bd. 164 (i. Dottergangrest).

Zenker: 1861 Virch. Arch. Bd. 21 (i. MD).
Zuensel: 1899 Ref. Ztrbl. für Chir., p. 751 (i. MD).

Literatur
über Divertikelinversion, Invagination und Ileus.

Braun-Wortmann: 1922 Ueber Darmverschluß, Berlin 1924, p. 282.

Coutts: Ref. 1921 Ztrbl. für Chir., p. 528 und 1525.

Daecke: 1923 Dissertation Berlin.
Deus: 1920 Dtsch. Ztschr. für Chir. Bd. 155.

Fichel: 1922 Wien. klin. Wochenschr. Nr. 16.
Fromme: 1914 Dtsch. Ztschr. für Chir. Bd. 116.
Fuchsig: 1923 Wien. klin. Wochenschr., p. 730.

Gaarlund: 1912 Arch. f. klin. Chir. Bd. 98, p. 433 (Zusammenstellung).

Hilgenreiner: 1902 Bruns Beitr. Bd. 33.
Hirschsprung: 1905 Mitt. a. d. Grenzgeb. d. Med. u. Chir. Bd. 14.
Höpfner: 1911 Arch. für klin. Chir. Bd. 97, p. 1058.

Kasemeyer: 1912 Dtsch. Ztschr. für Chir. Bd. 118 (Zusammenstellung).
Kaspar: 1914 Dtsch. Ztschr. für Chir. Bd. 128, p. 612.
Kaspar: 1924 Dtsch. Ztschr. für Chir. Bd. 189, p. 371.
Kaspar: 1926 Arch. für klin. Chir. Bd. 141, p. 215.
Kirchmeyer: 1922 Wien. klin. Wochenschr. Nr. 49.
Koch-Oerum: 1913 Mitt. d. Grenzgeb. Bd. 25.
Küttner: 1898 Bruns Beitr. Bd. 21, p. 289.

Leichenstern: Vierteljahresschr. für Heilk. prakt. Bd. 30 und 31.
Lorenz: Dtsch. Ztschr. für klin. Chir. Bd. 77.

Müller: 1919 Bruns Beitr., p. 567.

Sussig: 1924 Bruns Beitr. Bd. 130.

Wilms: Der Ileus, Stuttgart 1906.

Außerdem siehe oben: Becker, Busch, Brunner, Albrecht u. Arzt, Bize, Deetz, Drummond, Hulst, Schmauser, Simon-Merkel, Steiger, Zenker.

Literatur
über angeborene Ileumstenosen.

Ahlfeld: Mißbildungen des Menschen. Leipzig 1882.

Birnbaum: Klinik der Mißbildung und der kongenitalen Ersch. Julius Springer.
Blödhorn: 1920 Dissertation Marburg.
Brauning: 1922 Dtsch. Ztschr. für Chir. Bd. 176.

Deetz: Siehe oben.
Dietrich: Ztschr. für Heilk. Bd. 6, p. 277, 1885.
Dubs: 1916 Korrespondenzblatt der schweiz. Aerzte Bd. 46, Heft 45.

Fanconi: Siehe oben.
Forsner: Anat. Heft Bd. 34, Heft 102.

Gidionsen: 1898 Dissertation Freiburg.

Hahn: Entstehung von Stenosen. Bruns Beitr. 142.
Hernes Paula: Virchow Arch. 270.

Koch: Dtsch. Ztschr. für Chir. Bd. 50, p. 51.
Kreuter: Arch. für klin. Chir. Bd. 73, Heft 4.
Kreuter: 1905 Habilit.-Schr., Erlangen.
Kuliga: Ziegler's Beitr. zur Pathol. Anat. Bd. 33, p. 481.

Landau: 1920 Dtsch. med. Wochenschr. Bd. 46.
Lebsam: 1898 Dissertation Würzburg.
Leischner: Ziegler's Beitr. Bd. 67, Heft 1.
Lilienfeld: Dtsch. Ztschr. für Chir. Bd. 62, 1902.
Lubarsch: Jhrg. 6, p. 952.

von Redwitz: 1917 Dissertation München.
Roth: Virch. Arch. 86, p. 371—390.

Schmidt R.: 1927 Arch. für klin. Chir. Bd. 149.
Seisser: 1923 Ztrbl. für Path. Bd. 33.

Tandler: Morphol. Jahrb. Bd. 29, 1900.
Tandler: Anat. Unterlagen für die Wegstörungen des Darmes, Thieme, Leipzig 1928.
Theremin: Dtsch. Ztschr. für Chir. Bd. 188.
Tolbeck: Virch. Arch. Bd. 265, p. 330.

Veszprensi: 1915 Ziegler's Beitr. Bd. 60.
Vogt: Habilit.-Schr., Berlin, Springer 1917.

Allgemeine Literaturangabe.

Albrecht F.: In Lubarsch-Ostertag, Ergebn. der allg. Pathol. 1911 Bd. 15, p. 783.
Andres: Morphologie der Mißbildung (Schwalbe-Gruber) III. Teil 8. Lfg., Jena 1928.
Anschütz und Konjetzny: Geschwülste des Magens, Stuttgart 1921.
Bender: 1926 Bruns Beitr. Bd. 138, Kong. Anomalien als Ursache von Darmverschluß.
Borst: Geschwulstlehre, Wiesbaden 1902.
Bromann: Allg. Mißbildungslehre, Handbuch der norm. und pathol. Physiologie, p. 1057.
Dreifuß: Ueber das Divertikel ilei. Ztrbl. f. d. Grenzgeb. 1905, Bd. 6, Heft 11—16.
Elze: 1909 Epithelknospen im Darm. Dissertation Freiburg.

Engel: Ztschr. für angew. Anat. und Konstitution Bd. 7, p. 385.
Engel: Virch. Arch. Bd. 244.

Fischel: 1922 Embryologie, Wien.

Handtmann: 1912 Zur Kenntnis der Magendivertikel. Dissertation Jena.
Henke-Lubarsch: Handbuch der spez. pathol. Anat. und Histologie Bd. I—V, Springer, Berlin 1926.
Herxheimer: 1913 in Schwalbe, Jena, Embryologie.

Keibel-Mall: Handbuch der Entwickl.-Gesch.
Konjetzny: Die Geschwülste des Magens. Dtsch. Chir. 46 f.

Lexer: Magenschleimhaut im persist. Dottergang. Arch. f. klin. Chir. Bd. 59, p. 184.
Löhr: 1924 Dtsch. Ztschr. für Chir. Variationen des Meckel-Divertikel.

Mathias: 1920 Berliner klin. Wochenschr. Nr. 19 (Progonoblastome).
Mathias: 1922 Virch. Arch. Bd. 236.
Müller P.: 1913 Ueber Ulcus pept. des persist. Dottergangs.

Neubert: Das menschliche Pankreas Anat. Anz. Reg. z. Bd. 61/271.
Noeske: Ueber die ätiol. Bedeutung des Dottergangs für Stenosen des Darms. Dissertation Rostock 23.

Oberndorfer: In Henke-Lubarsch IV, 3. Frankf. Ztschr. Bd. 1, p. 430.

Propping: Ueber Invaginationsmechanismus Grenzgebiete 1910.

Toenissen E.: Ztschr. für Krebsforschung Bd. 8.

Lebenslauf.

Der Verfasser, Sohn des Studienschuldirektors Karl Vigener in Bernkastel a. d. Mosel, wurde am 24. November 1900 zu Schleiden i. d. Eifel geboren.

Nach Absolvierung des Gymnasiums in Rheinbach begann er Ostern 1920 das Hochschulstudium an der Philosophisch-Theologischen Akademie zu Paderborn, wo er Ostern 1922 das Philosophikum machte. Von Sommer 1922 bis Herbst 1924 studierte er an der Philosophisch-Naturwissenschaftlichen Fakultät zu Münster i. W. Herbst 1926 legte er in Würzburg die ärztliche Vorprüfung ab. Das ärztliche Staatsexamen bestand er 1929 mit gutem Erfolg in München.